

THE GREAT FRENCH CLASSIC ON ARTISTIC ANATOMY

ARTISTIC ANATOMY

BY

Dr. Paul Richer

Professor of Anatomy at the Ecole des Beaux-Arts
and the Academy of Medicine, Paris

ANATOMIE ARTISTIQUE

PLANCHES

L'auteur et les éditeurs se réservent le droit de traduction et de reproduction à l'étranger.

Cet ouvrage a été déposé au ministère de l'intérieur (section de la librairie) en avril 1890.

ANATOMIE ARTISTIQUE

DESCRIPTION

DES

FORMES EXTÉRIEURES DU CORPS HUMAIN

AU REPOS ET DANS LES PRINCIPAUX MOUVEMENTS

PAR

LE D^R PAUL RICHER

CHEF DE LABORATOIRE A LA FACULTÉ DE MÉDECINE

ANCIEN INTERNE DES HOPITAUX

LAURÉAT DE L'ASSISTANCE PUBLIQUE, DE LA FACULTÉ ET DE L'ACADÉMIE DE MÉDECINE

LAURÉAT DE L'INSTITUT DE FRANCE

AVEC 110 PLANCHES

RENFERMANT PLUS DE 300 FIGURES DESSINÉES PAR L'AUTEUR

PLANCHES

PARIS

LIBRAIRIE PLON

E. PLON, NOURRIT ET C^{IE}, IMPRIMEURS-ÉDITEURS

RUE GARANCIÈRE, 10

—
1890

TABLE DES PLANCHES

PLANCHE	1. Squelette de la tête.
—	2. Squelette de la tête (<i>suite</i>).
—	3. Vertèbres.
—	4. Vertèbres (<i>suite</i>).
—	5. Colonne vertébrale.
—	6. Ligaments de la tête et de la colonne vertébrale.
—	7. Ligaments de la colonne vertébrale (<i>suite</i>).
—	8. Squelette de la poitrine.
—	9. Cage thoracique.
—	10. Cage thoracique (<i>suite</i>).
—	11. Squelette de l'épaule.
—	12. Squelette de la hanche. — Os coxal.
—	13. Bassin de l'homme.
—	14. Bassin de la femme.
—	15. Ligaments du bassin.
—	16. Squelette du tronc.
—	17. Squelette du tronc (<i>suite</i>).
—	18. Squelette du tronc (<i>suite</i>).
—	19. Squelette du bras. — Humérus.
—	20. Squelette de l'avant-bras.
—	21. Squelette du poignet et de la main.
—	22. Ligaments du membre supérieur.
—	23. Squelette du membre supérieur.
—	24. Squelette du membre supérieur (<i>suite</i>).
—	25. Squelette du membre supérieur (<i>suite</i>).
—	26. Squelette de la cuisse. — Fémur.
—	27. Squelette de la jambe.
—	28. Squelette de la jambe (<i>suite</i>) et du pied.
—	29. Squelette du pied (<i>suite</i>).
—	30. Ligaments du membre inférieur. — Genou.
—	31. Ligaments du membre inférieur (<i>suite</i>).
—	32. Squelette du membre inférieur.
—	33. Squelette du membre inférieur (<i>suite</i>).
—	34. Squelette du membre inférieur (<i>suite</i>).
—	35. Squelette du membre inférieur (<i>suite</i>).
—	36. Myologie. — Muscles de la tête.
—	37. Muscles de la tête (<i>suite</i>).
—	38. Muscles du tronc et du cou (région postérieure).

PLANCHE	39. Muscles du tronc et du cou (région postérieure, <i>suite</i>).
—	40. Muscles du tronc et du cou (région postérieure, <i>suite</i>).
—	41. Muscles du tronc et du cou (région postérieure, <i>suite</i>).
—	42. Muscles du tronc et du cou (région postérieure, <i>suite</i>).
—	43. Muscles du tronc et du cou (région postérieure, <i>suite</i>).
—	44. Muscles du tronc et du cou (région postérieure, <i>suite</i>).
—	45. Muscles du cou.
—	46. Muscles du cou (<i>suite</i>).
—	47. Muscles du cou (<i>suite</i>).
—	48. Muscles de la poitrine.
—	49. Muscles de l'épaule.
—	50. Muscles de l'abdomen.
—	51. Muscles de l'abdomen (<i>suite</i>).
—	52. Muscles du bassin.
—	53. Muscles du tronc et de la tête (écorché).
—	54. Muscles du tronc et de la tête (écorché, <i>suite</i>).
—	55. Muscles du tronc et de la tête (écorché, <i>suite</i>).
—	56. Muscles du bras.
—	57. Muscles de l'avant-bras (région antérieure).
—	58. Muscles de l'avant-bras et de la main.
—	59. Muscles du membre supérieur (écorché).
—	60. Muscles du membre supérieur (écorché, <i>suite</i>).
—	61. Muscles du membre supérieur (écorché, <i>suite</i>).
—	62. Muscles du membre supérieur (écorché, <i>suite</i>).
—	63. Muscles de la cuisse.
—	64. Muscles de la cuisse (<i>suite</i>).
—	65. Muscles de la jambe.
—	66. Muscles de la jambe (<i>suite</i>).
—	67. Muscles du pied.
—	68. Muscles du membre inférieur (écorché).

PLANCHE 69. Muscles du membre inférieur (écorché, *suite*).

- 70. Muscles du membre inférieur (écorché, *suite*).
- 71. Muscles du membre inférieur (écorché, *suite*).
- 72. Veines superficielles.
- 73. Veines superficielles (*suite*).
- 74. Topographie morphologique.
- 75. Topographie morphologique (*suite*).
- 76. Topographie morphologique (*suite*).
- 77. Formes extérieures du tronc.
- 78. Formes extérieures du tronc (*suite*).
- 79. Formes extérieures du tronc (*suite*).
- 80. Formes extérieures du membre supérieur.
- 81. Formes extérieures du membre supérieur (*suite*).
- 82. Formes extérieures du membre supérieur (*suite*).
- 83. Formes extérieures du membre inférieur.
- 84. Formes extérieures du membre inférieur (*suite*).
- 85. Formes extérieures du membre inférieur (*suite*).
- 86. Formes extérieures du membre inférieur (*suite*).
- 87. Mouvements de la tête et du cou.
- 88. Mouvements de la tête et du cou (*suite*).
- 89. Modifications des formes extérieures du tronc dans les mouvements de l'épaule (plan postérieur).

PLANCHE 90. Modifications des formes extérieures du tronc dans les mouvements de l'épaule (*suite*, plan latéral).

- 91. Modifications des formes extérieures du tronc dans les mouvements du bras (plan antérieur).
- 92. Modifications des formes extérieures du tronc dans les mouvements du bras (*suite*, plan postérieur).
- 93. Modifications des formes extérieures du tronc dans les mouvements du bras (*suite*, plan latéral).
- 94. Mouvements du tronc.
- 95. Mouvements du tronc (*suite*).
- 96. Mouvements du tronc (*suite*).
- 97. Mouvements du tronc (*suite*).
- 98. Mouvements du tronc (*suite*).
- 99. Mouvements du tronc (*suite*).
- 100. Mouvements du tronc (*suite*).
- 101. Mouvements du membre supérieur.
- 102. Mouvements du membre supérieur (*suite*).
- 103. Mouvements du membre supérieur (*suite*) (plan latéral externe).
- 104. Mouvements du membre supérieur (*suite*) (divers degrés de flexion).
- 105. Mouvements du membre inférieur.
- 106. Mouvements du membre inférieur (*suite*).
- 107. Mouvements du membre inférieur (*suite*).
- 108. Proportions du corps humain.
- 109. Proportions du corps humain (*suite*).
- 110. Proportions du corps humain (*suite*).

ÉCHELLE DE PROPORTION DES FIGURES

Tous les dessins originaux de la partie anatomique ont été exécutés à une même échelle. Ils sont tous de grandeur demi-nature, se rapportant à un type qui aurait un mètre soixante-quatorze centimètres de taille.

J'avais d'abord eu l'intention, dans les reproductions qui composent les planches de cet ouvrage, de conserver une égale proportion en faisant réduire d'une même quantité tous les dessins originaux. Mais j'ai dû abandonner cette idée en présence des avantages qu'il y avait à consacrer aux petits os du squelette, ceux du poignet, par exemple, des dessins relativement plus grands que ceux qui étaient relatifs aux grandes pièces osseuses, comme le fémur. J'ai donc adopté plusieurs dimensions. D'ailleurs, les proportions relatives des diverses parties se retrouvent sur les planches d'ensemble, qui sont toutes réduites à la même échelle.

J'ai pensé utile néanmoins d'indiquer ici les diverses proportions adoptées. Elles sont résumées dans le tableau suivant :

OSTÉOLOGIE ET ARTHROLOGIE.	Vertèbres (pl. 3, 4 et 6).	} 2/5 de nature.
	Os du poignet de la main (pl. 12).	
	Os du pied (pl. 28, 29 et 31).	
	Tête (pl. 1 et 2).	} 1/3 de nature.
	Colonne vertébrale (pl. 5 et 7).	
	Sternum, côte (pl. 8).	
	Cage thoracique (pl. 9 et 10).	
	Clavicule et omoplate (pl. 11).	
	Os coxal (pl. 12).	
	Bassin (pl. 13, 14 et 15).	
	Humérus (pl. 19).	
	Os de l'avant-bras (pl. 17).	
	Fémur (pl. 26).	
	Os de la jambe (pl. 27 et 28).	
Planches d'ensemble :	} 1/4 nature.	
Tronc (pl. 16, 17, 18).		
Membre supérieur (pl. 23, 24 et 25).		
Membre inférieur (pl. 32, 33, 34 et 35)		

MYOLOGIE.	}	Tête (pl. 36 et 37).	1/3 de nature.
		Cou (pl. 45, 46 et 47).	
		Main (pl. 58, fig. 4 et 5).	
		Pied (pl. 67).	
	}	Torse (pl. 38, 39, 40, 41, 42, 43, 44, 48, 49, 50, 51, 52).	1/4 nature.
		Bras (pl. 56).	
		Avant-bras (pl. 57 et 58).	
		Cuisse (pl. 63 et 64).	
		Jambe (pl. 65 et 66).	
		Planches d'ensemble (pl. 53, 54, 55, 59, 60, 61, 62, 68, 69, 70, 71).	

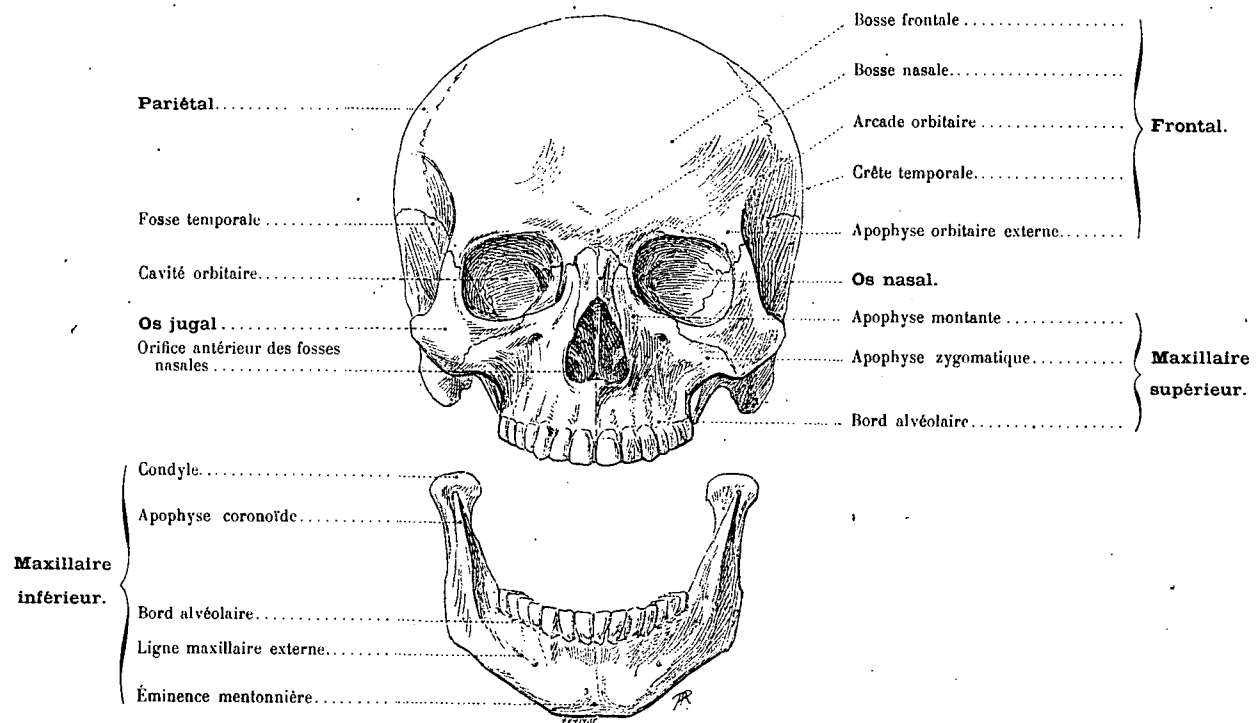


FIG. 1. — PLAN ANTÉRIEUR.

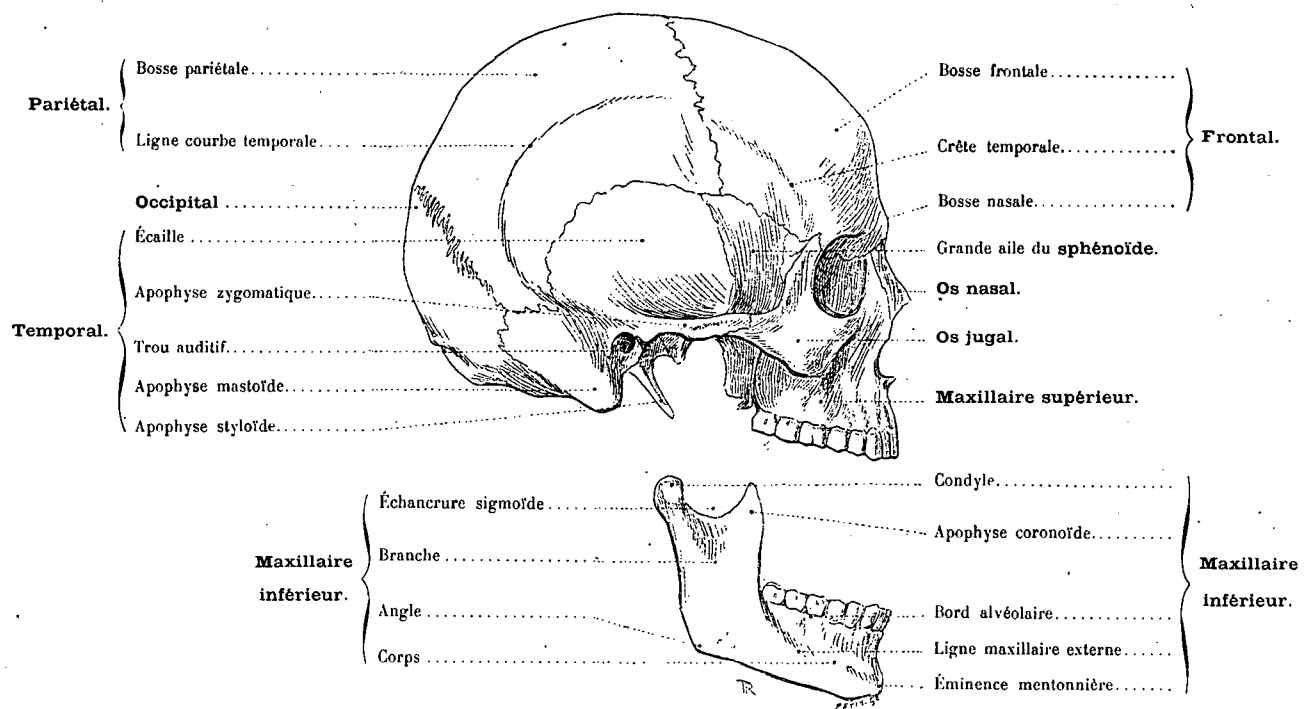


FIG. 2. — PLAN LATÉRAL.

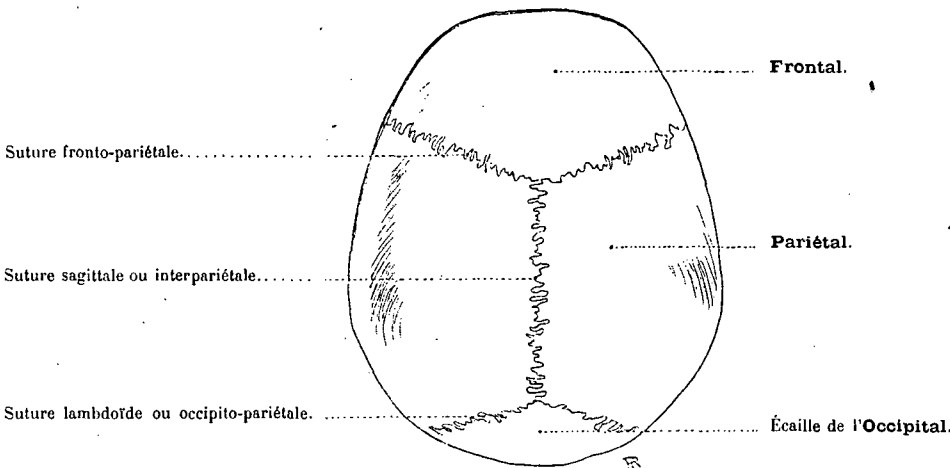


FIG. 1. — PLAN SUPÉRIEUR.

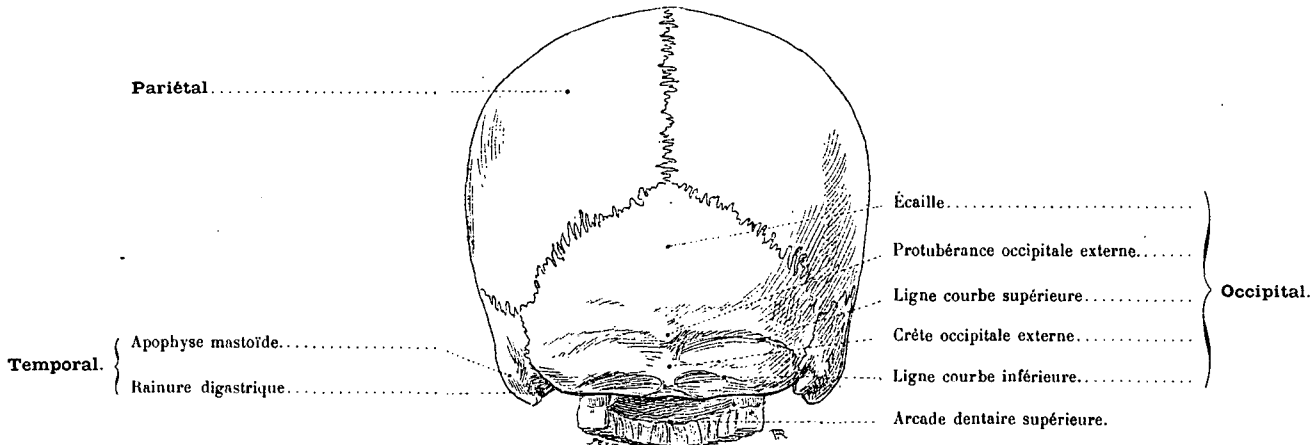


FIG. 2. — PLAN POSTÉRIEUR.

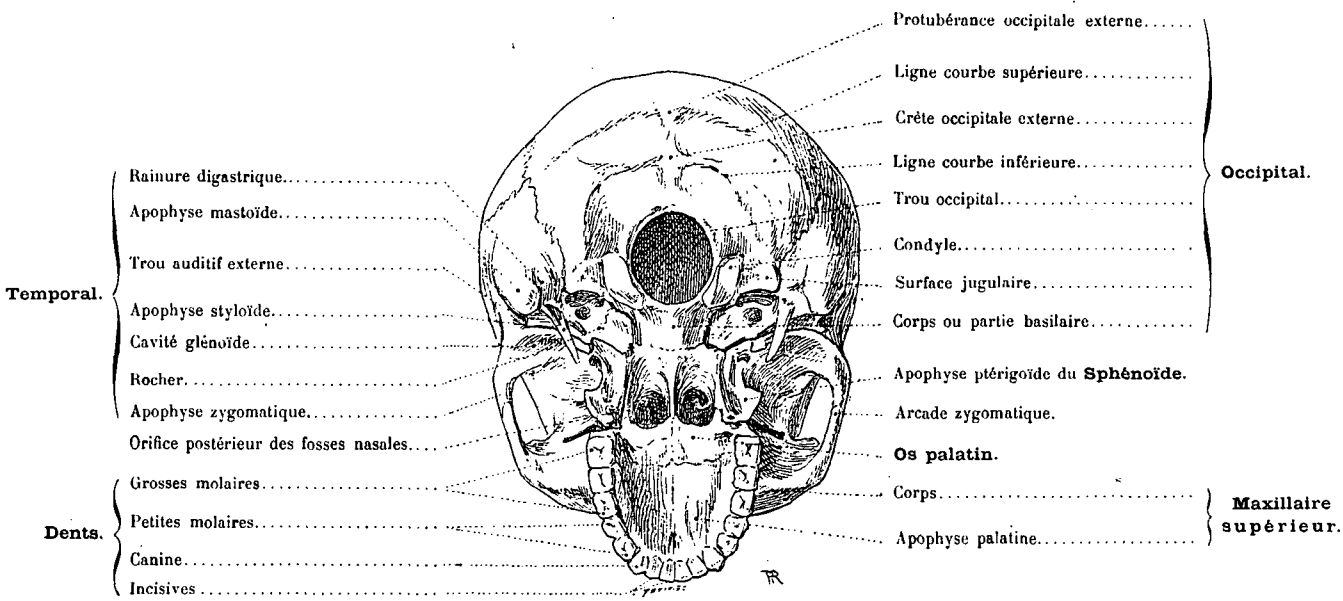


FIG. 3. — PLAN INFÉRIEUR. (BASE DU CRANE.)

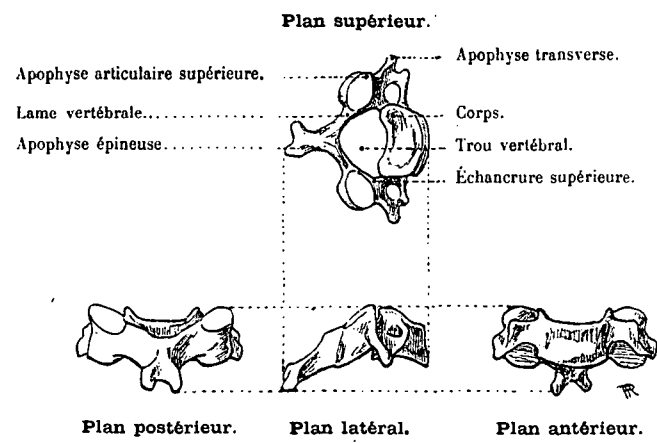


FIG. 1. — QUATRIÈME VERTÈBRE CERVICALE.

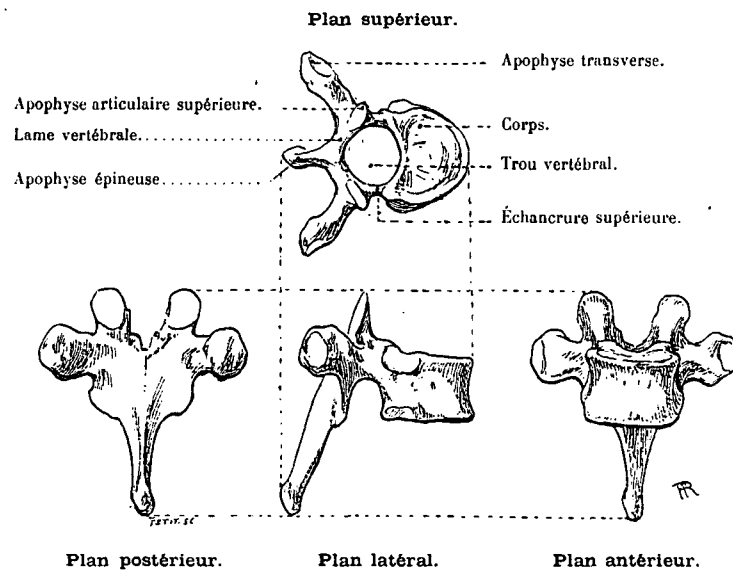


FIG. 2. — SEPTIÈME VERTÈBRE DORSALE.

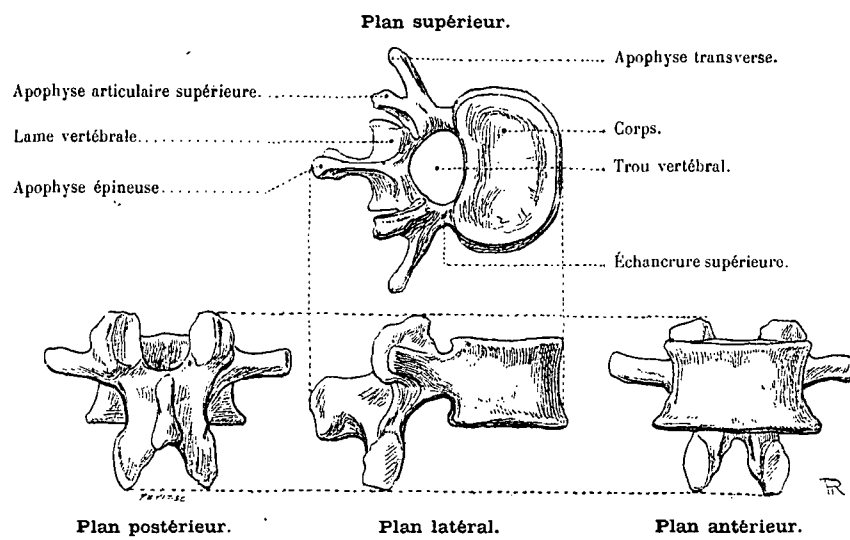


FIG. 3. — TROISIÈME VERTÈBRE LOMBAIRE.

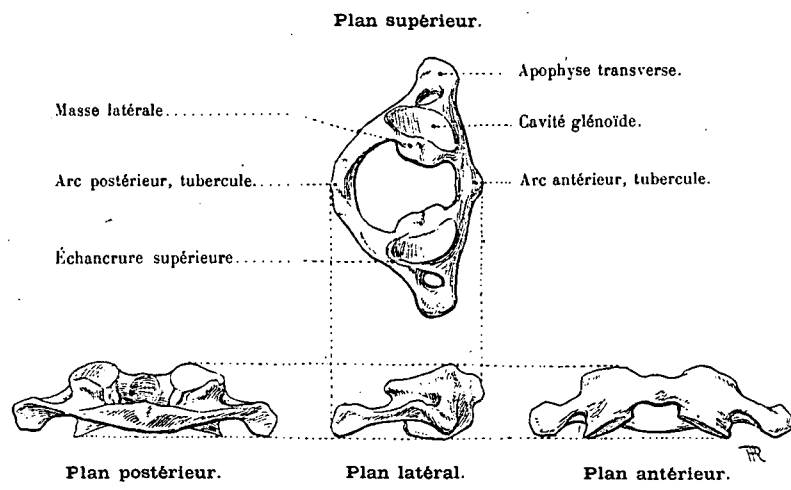


FIG. 1. — PREMIÈRE VERTÈBRE CERVICALE OU ATLAS.

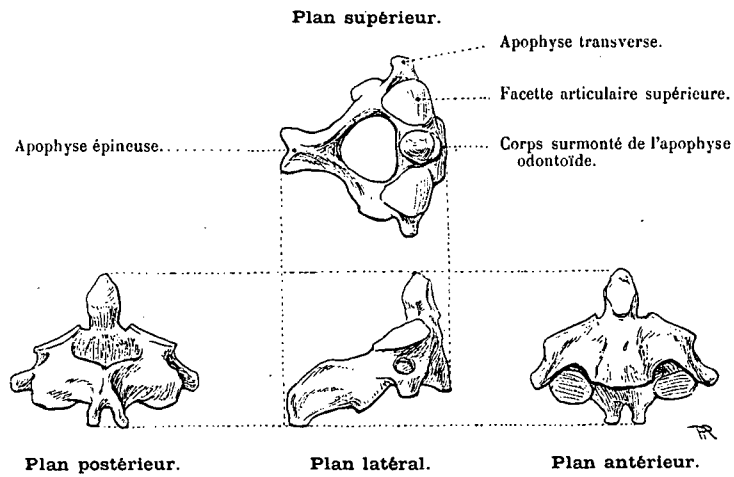


FIG. 2. — DEUXIÈME VERTÈBRE CERVICALE OU AXIS.

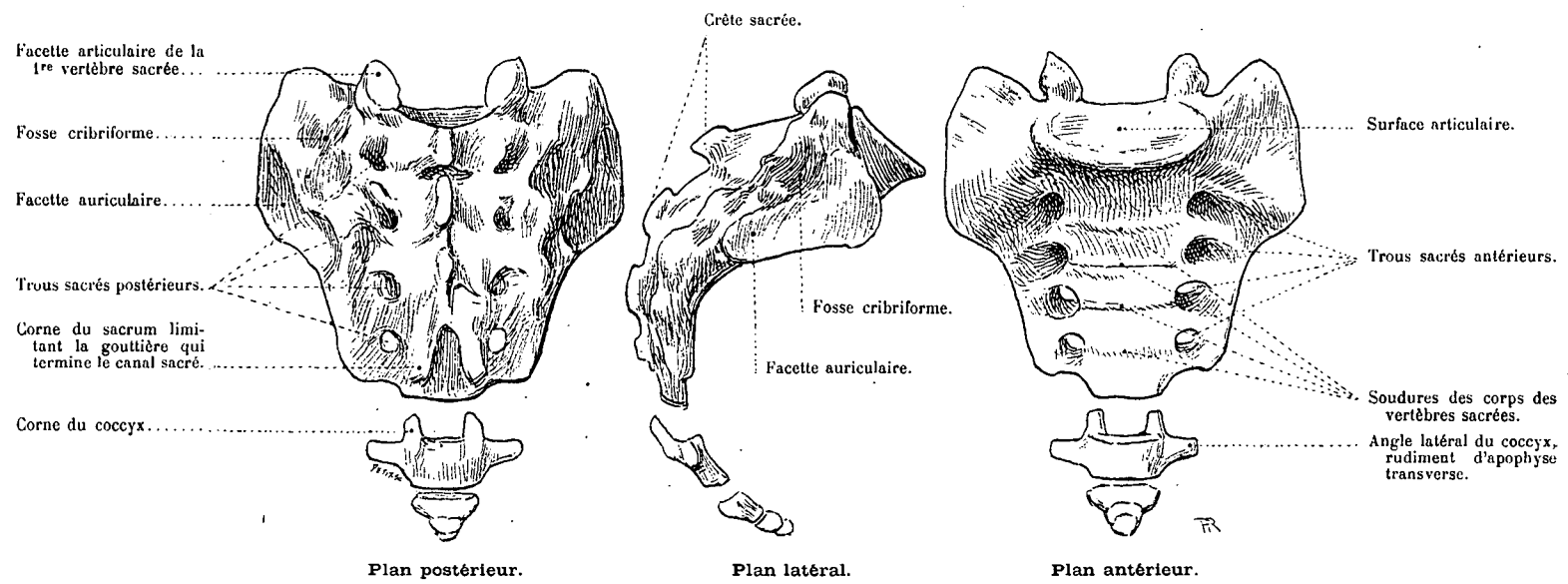
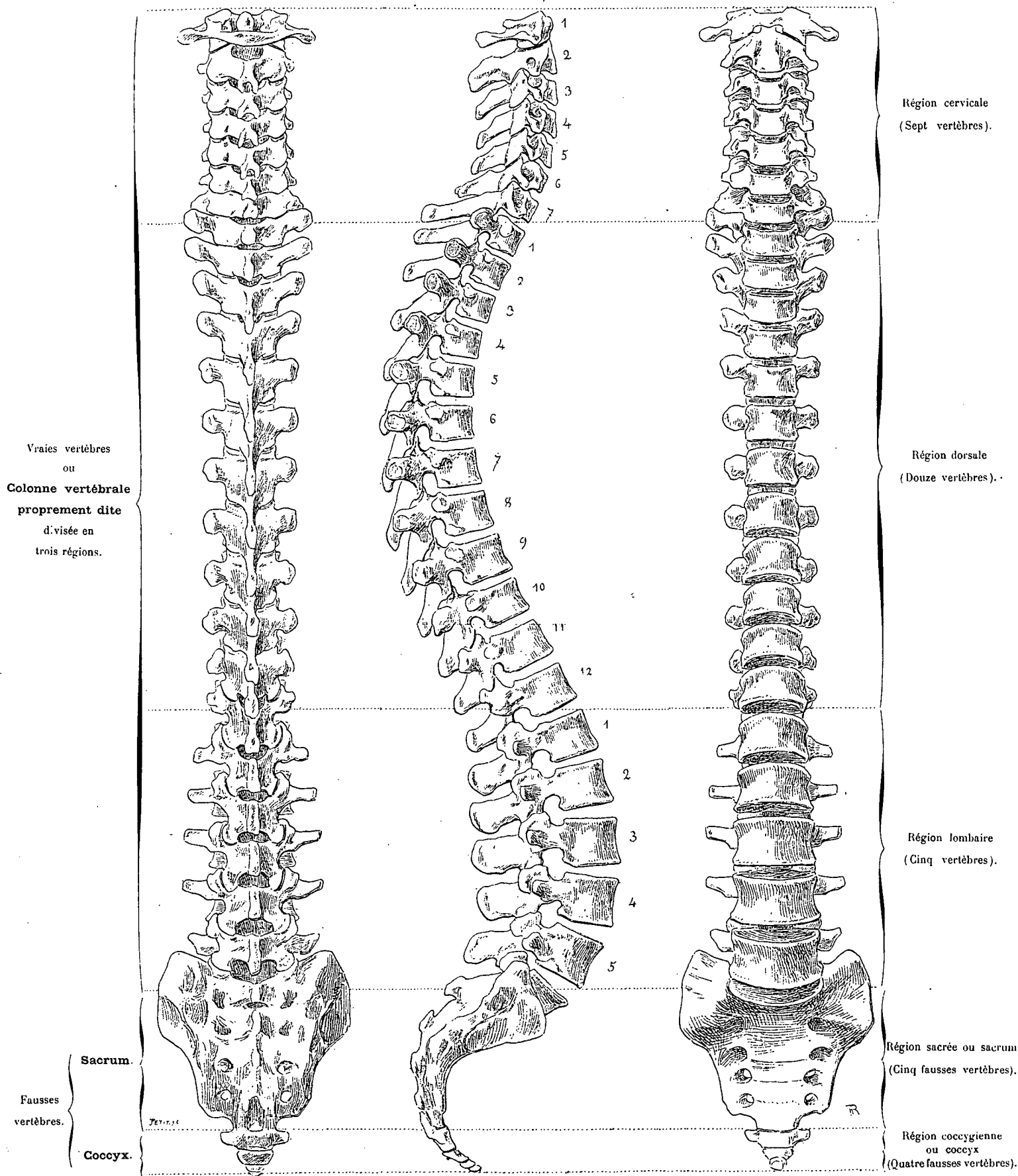


FIG. 3. — SACRUM ET COCCYX.



Dr Paul Richer del.

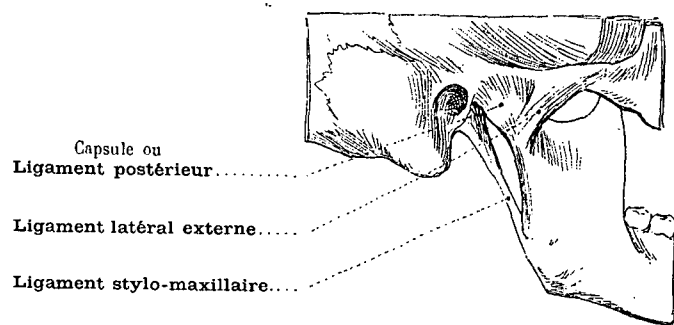


FIG. 1. — ARTICULATION TEMPORO-MAXILLAIRE.
PLAN EXTERNE.

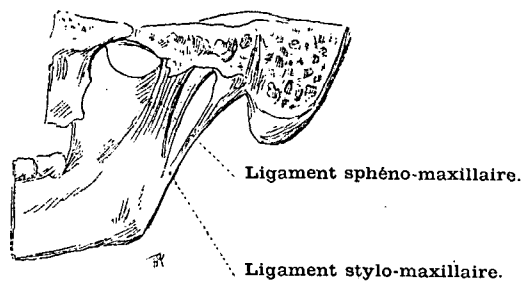


FIG. 2. — ARTICULATION TEMPORO-MAXILLAIRE.
PLAN INTERNE.

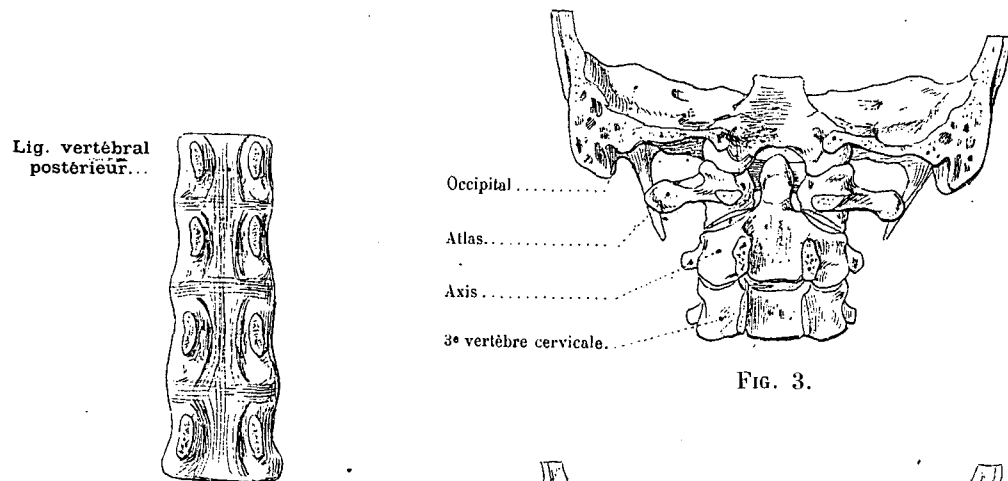


FIG. 3.

FIG. 6. — DÉTAIL DE L'ARTICULATION
DES VERTÈBRES ENTRE ELLES.
(Vue postérieure de la moitié antérieure
du canal vertébral.)

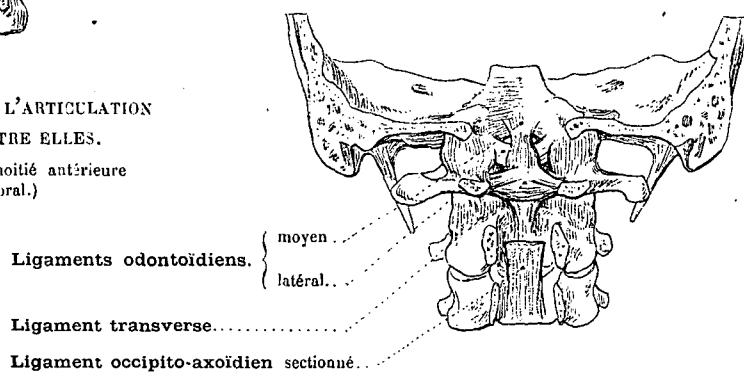


FIG. 4.

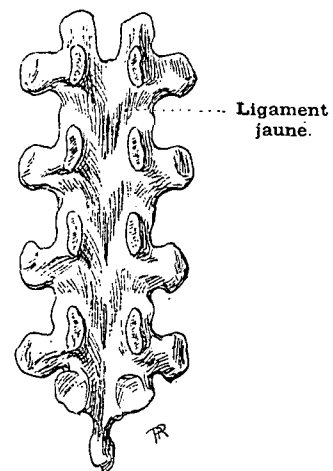


FIG. 7. — DÉTAIL DE L'ARTICULATION
DES VERTÈBRES ENTRE ELLES.
(Vue antérieure de la moitié postérieure
du canal vertébral.)

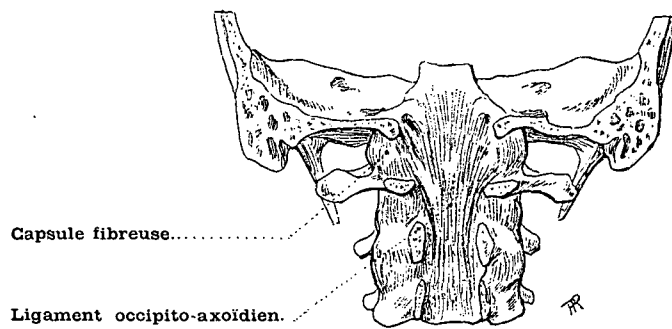
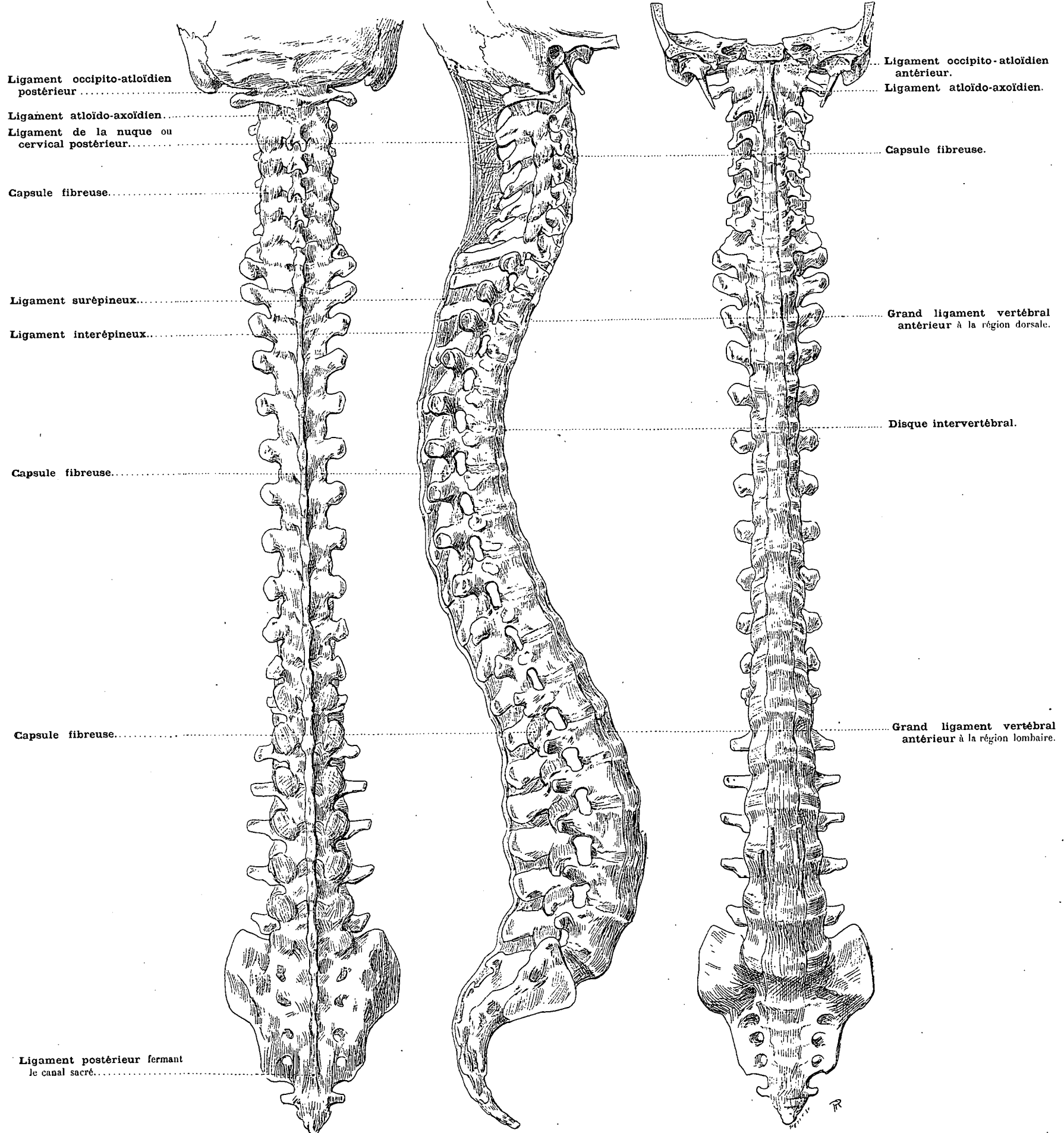


FIG. 5.

FIG. 3, 4 ET 5. — ARTICULATIONS DE L'OCCIPITAL, DE L'AXIS ET DE L'ATLAS.

(Vue postérieure. Le canal vertébral est ouvert par la section de la base du crâne et de l'arc postérieur des vertèbres.)



Dr Paul Richer del.

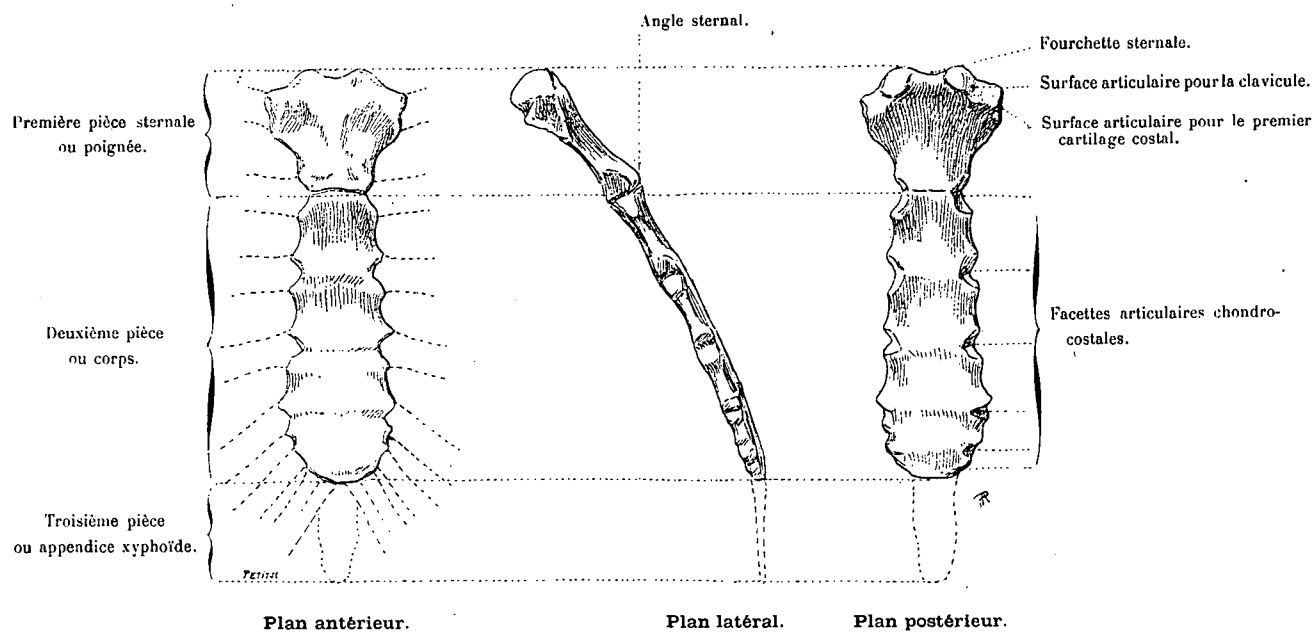


FIG. 4. — STERNUM.

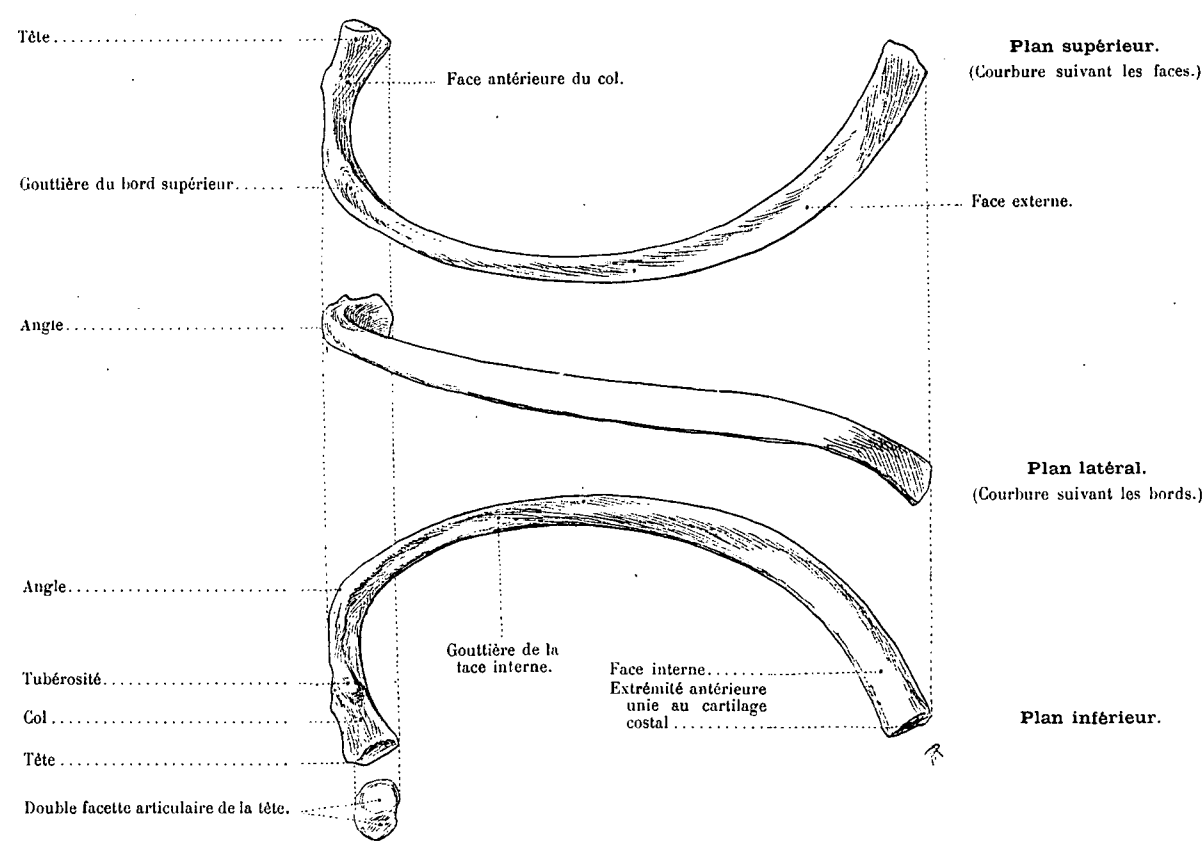


FIG. 2. — SIXIÈME CÔTE.

Dr Paul Richer del.

CAGE THORACIQUE

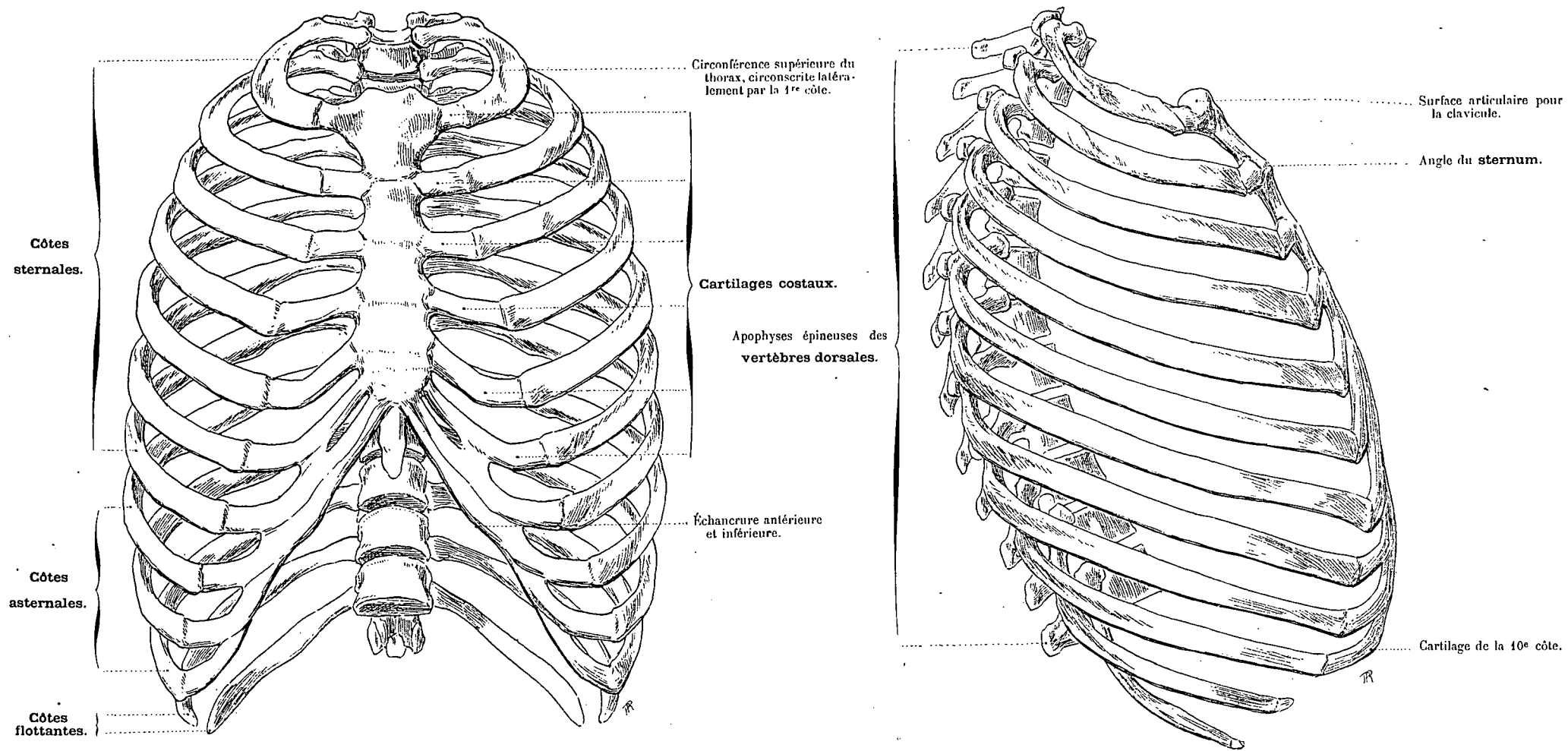


FIG. 1. — PLAN ANTÉRIEUR.

FIG. 2. — PLAN LATÉRAL.

Dr Paul Richer del.

CAGE THORACIQUE (SUITE)

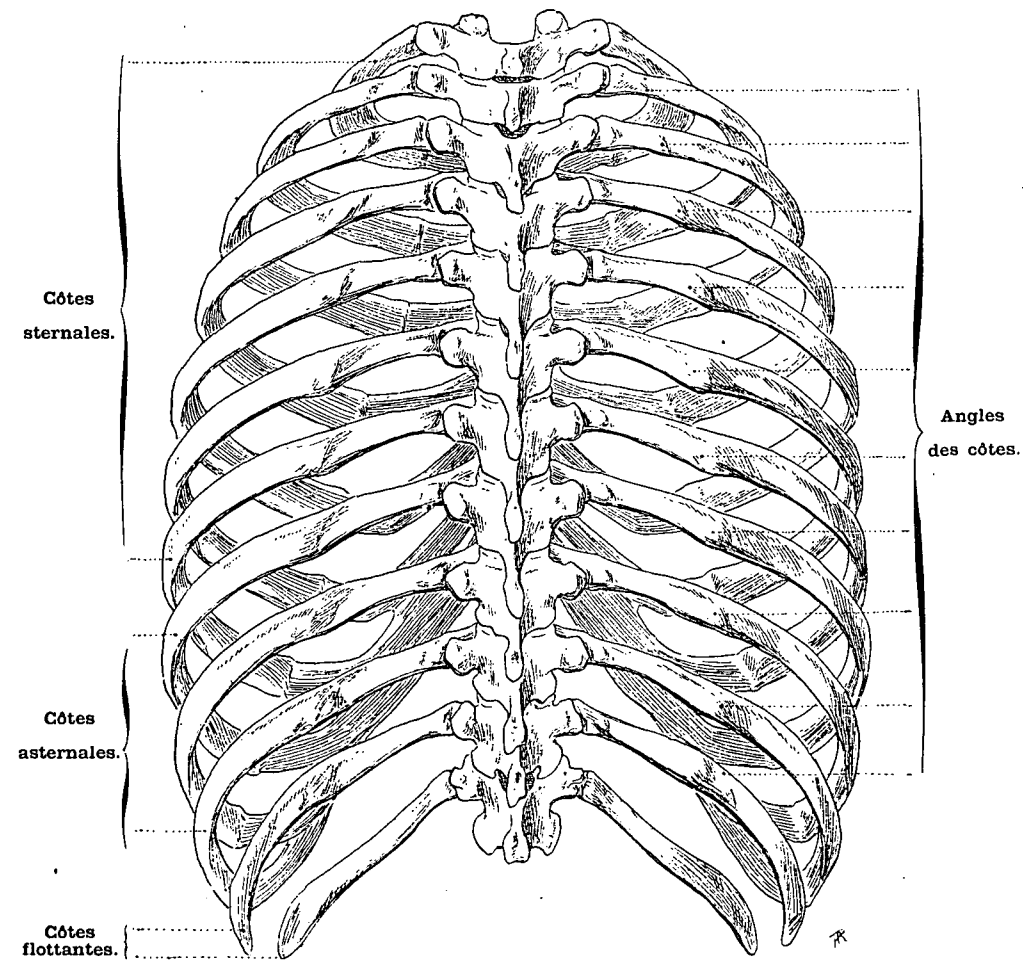


FIG. 4. — PLAN POSTÉRIEUR.

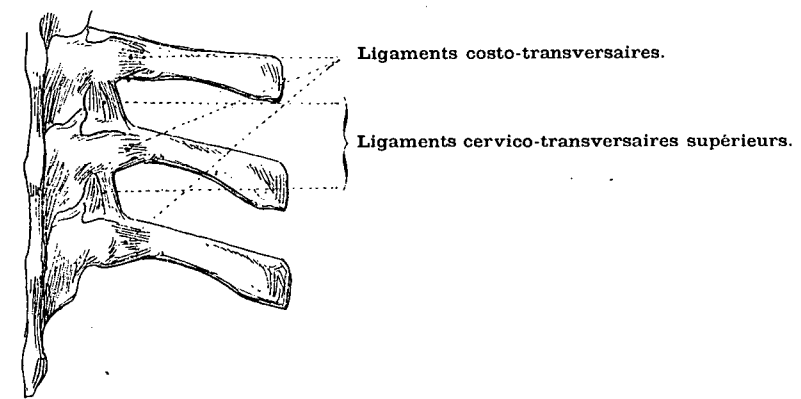


FIG. 2. — ARTICULATIONS DES CÔTES AVEC LA COLONNE VERTÉBRALE.
PLAN POSTÉRIEUR.

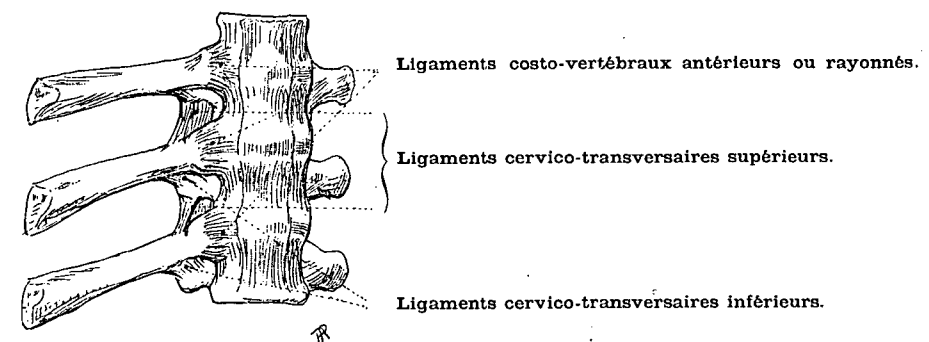


FIG. 3. — ARTICULATIONS DES CÔTES AVEC LA COLONNE VERTÉBRALE.
PLAN ANTÉRIEUR.

Dr Paul Richer del.

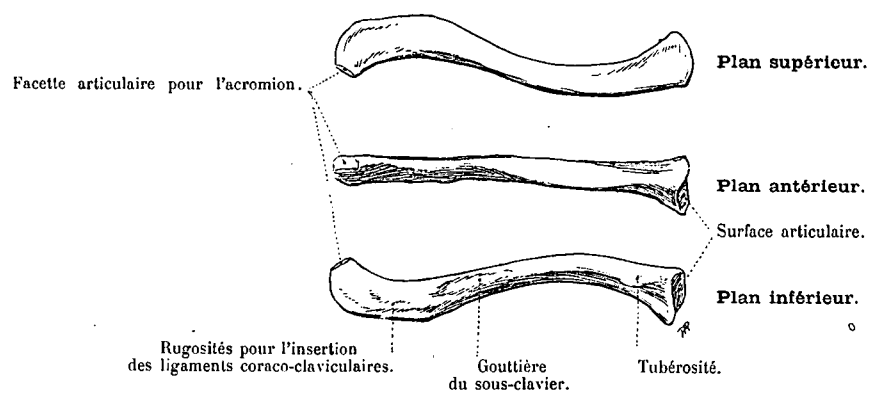


FIG. 1. — CLAVICULE.

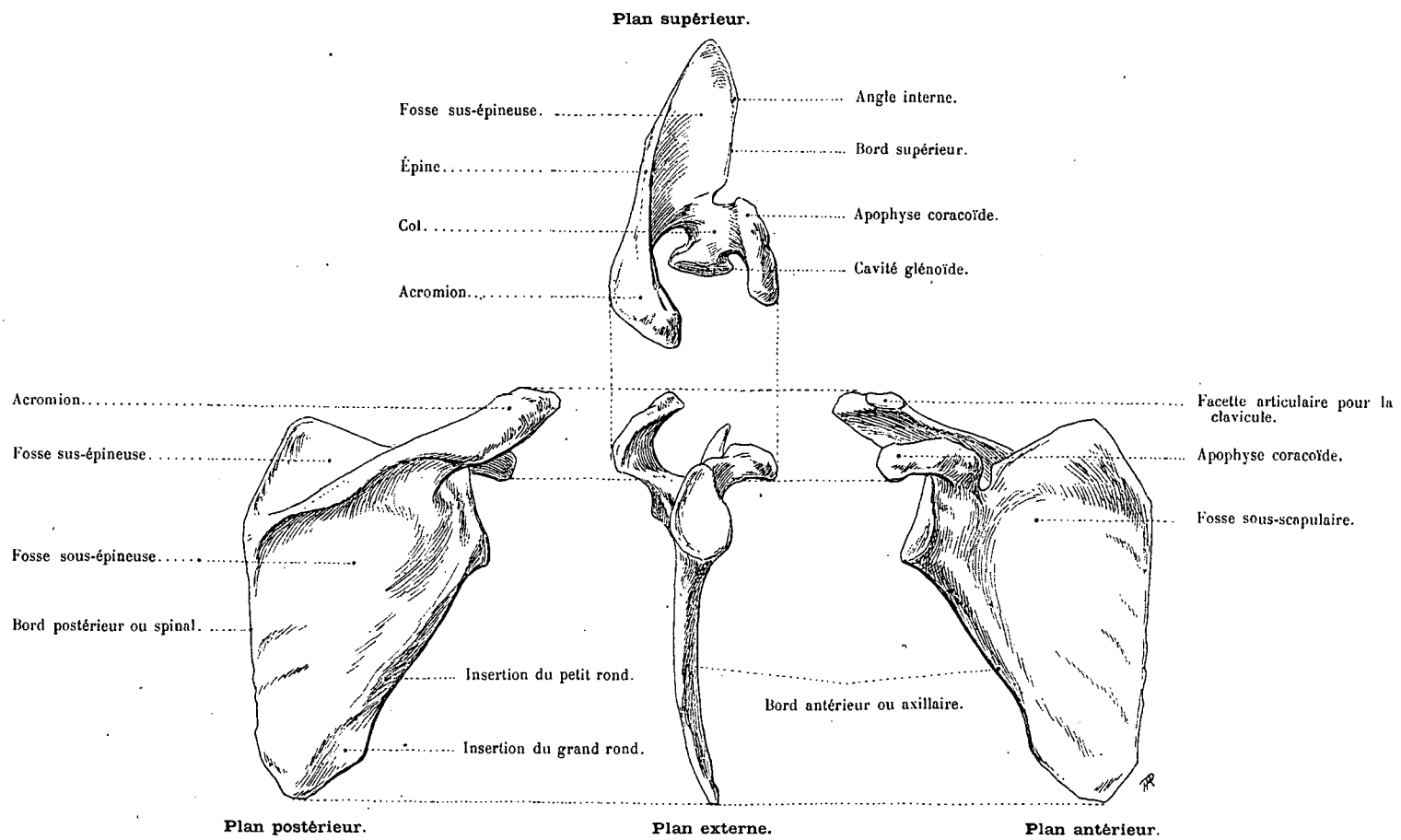


FIG. 2. — OMOPLATE.

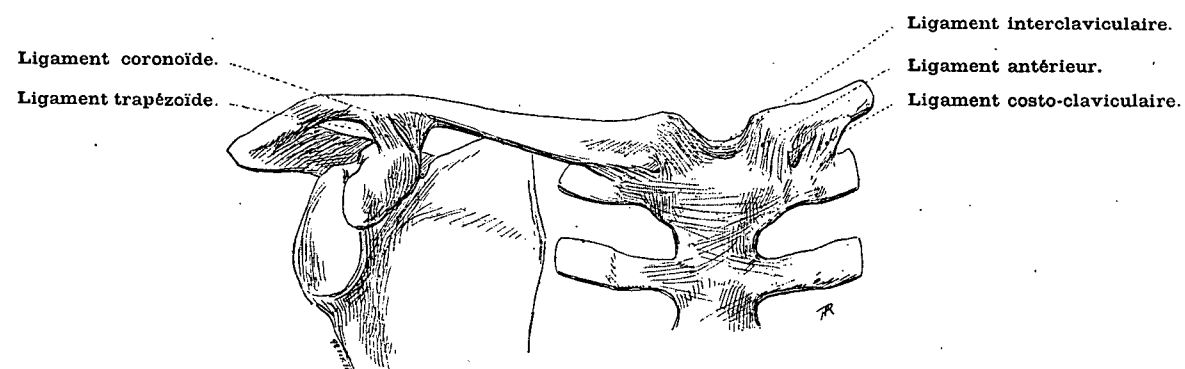


FIG. 3. — ARTICULATIONS DE LA CLAVICULE.

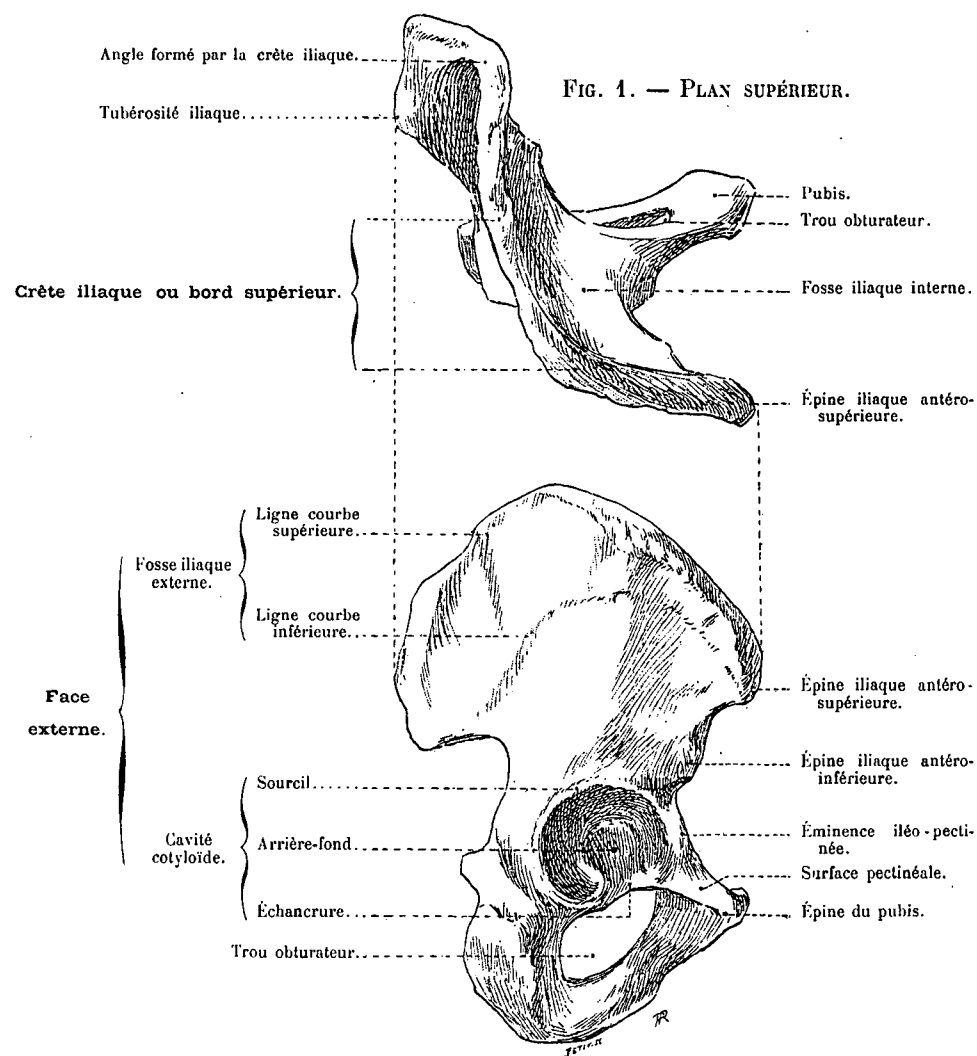


FIG. 2. — PLAN LATÉRAL EXTERNE.

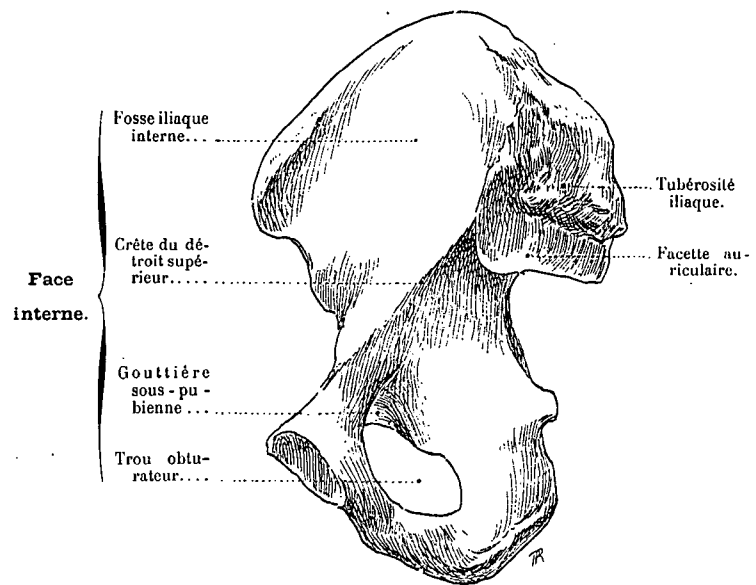


FIG. 3. — PLAN LATÉRAL INTERNE.

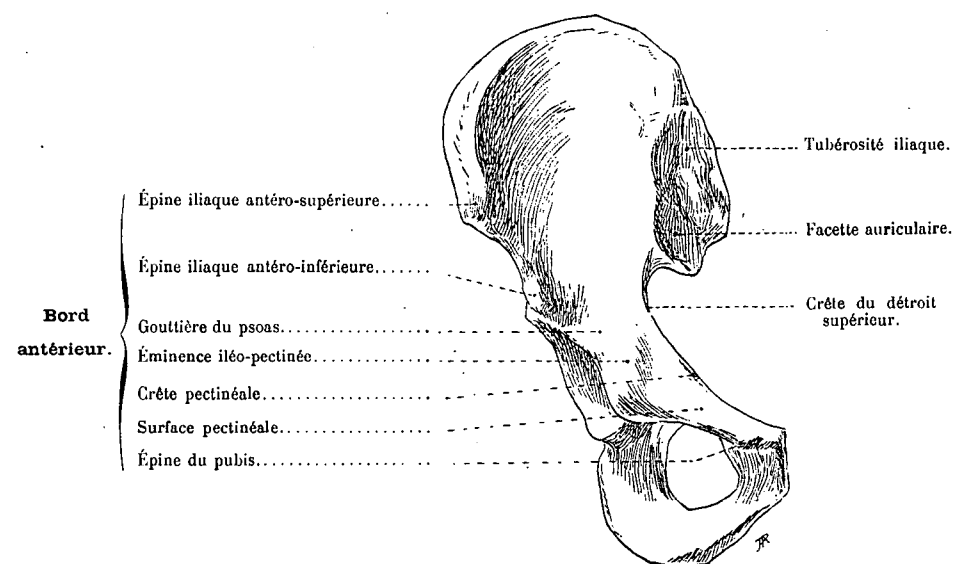


FIG. 4. — PLAN ANTÉRIEUR.

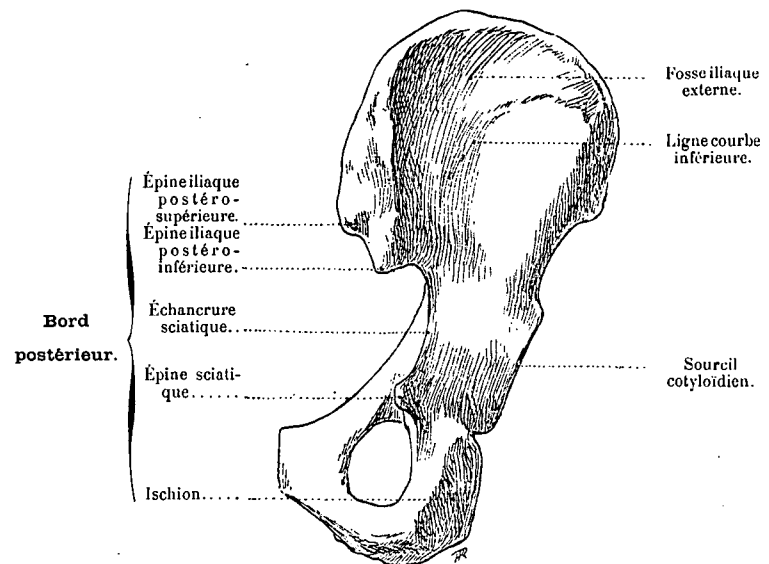


FIG. 5. — PLAN POSTÉRIEUR.

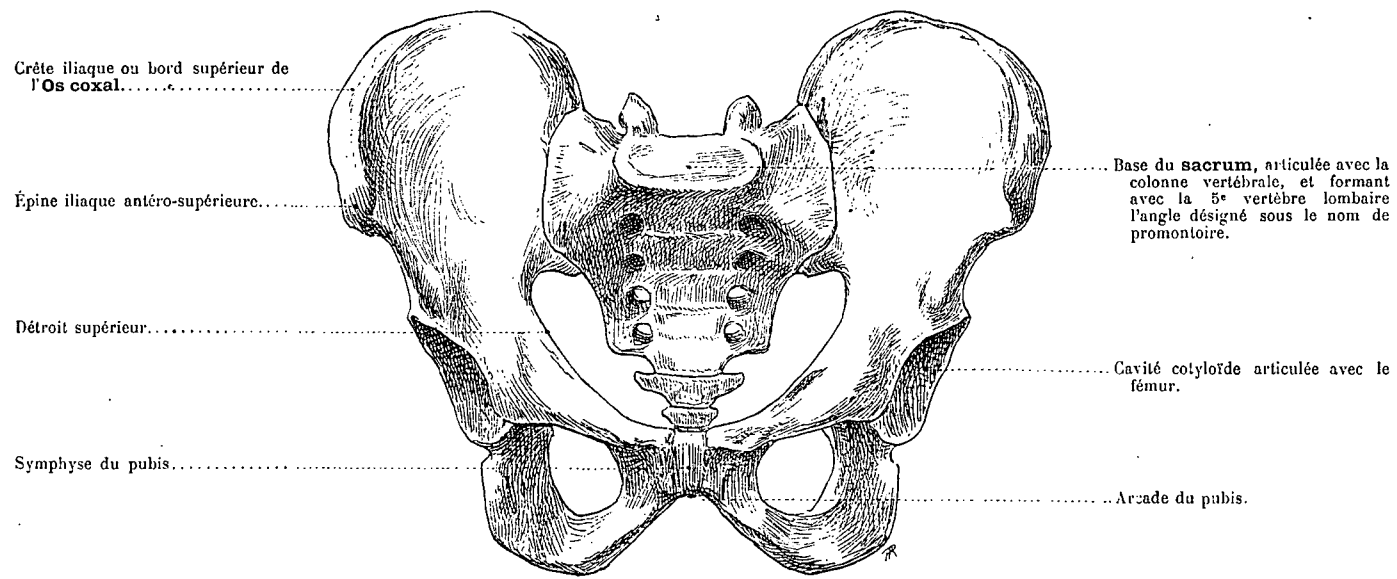


FIG. 1. — PLAN ANTÉRIEUR.

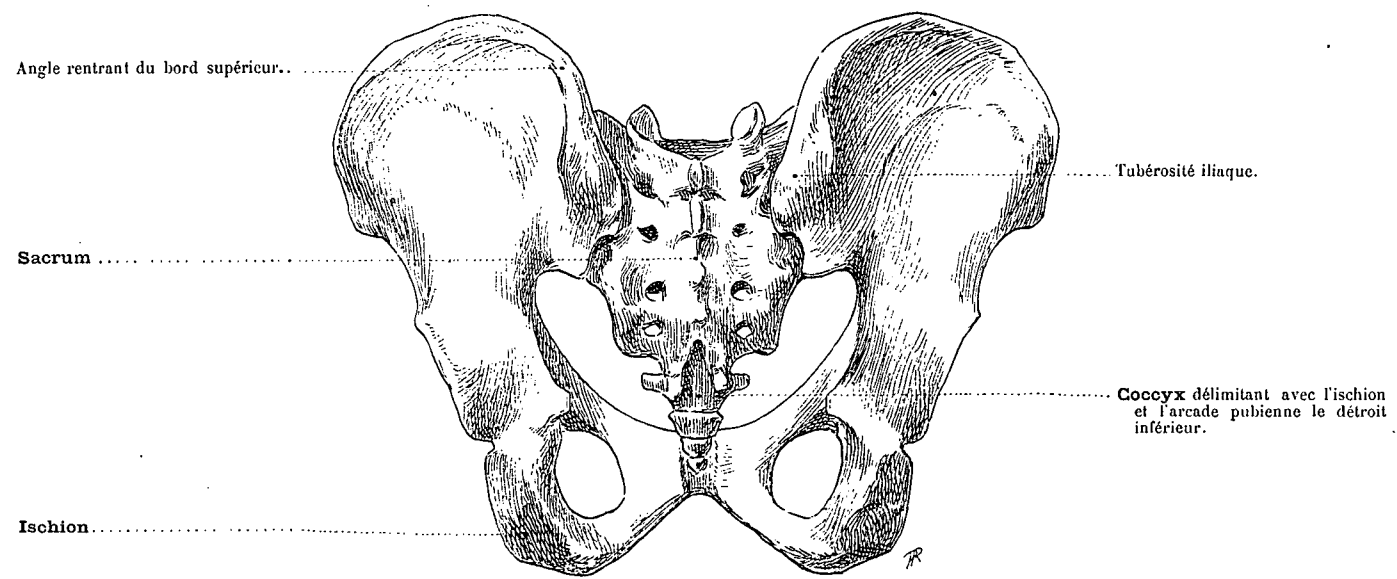


FIG. 2. — PLAN POSTÉRIEUR.

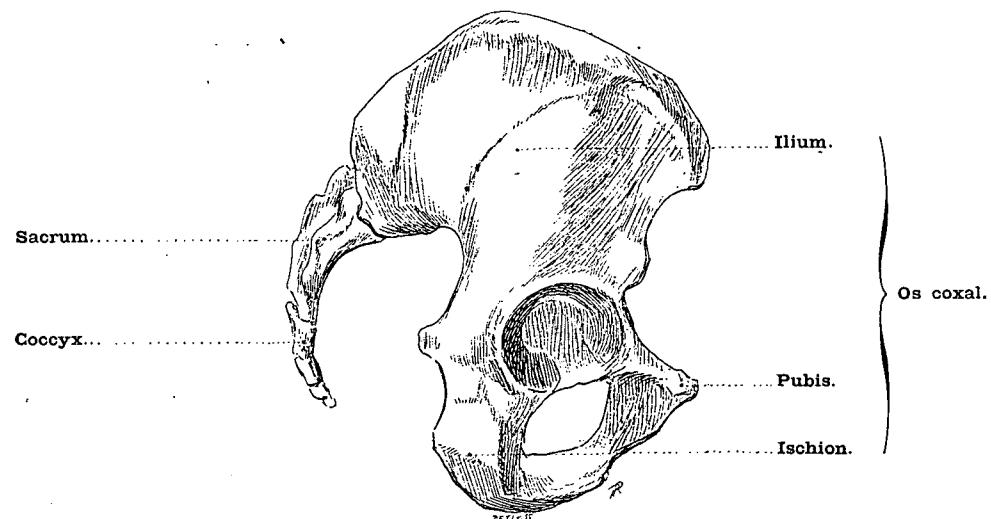


FIG. 3. — PLAN LATÉRAL.

D^r Paul Richer del.

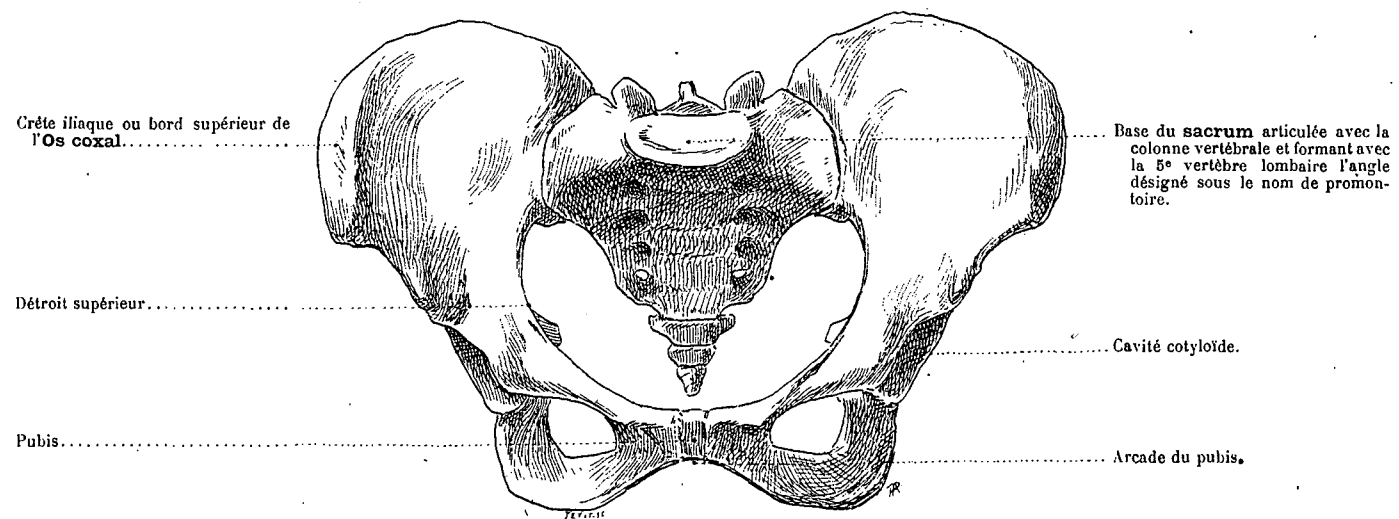


FIG. 1. — PLAN ANTÉRIEUR.

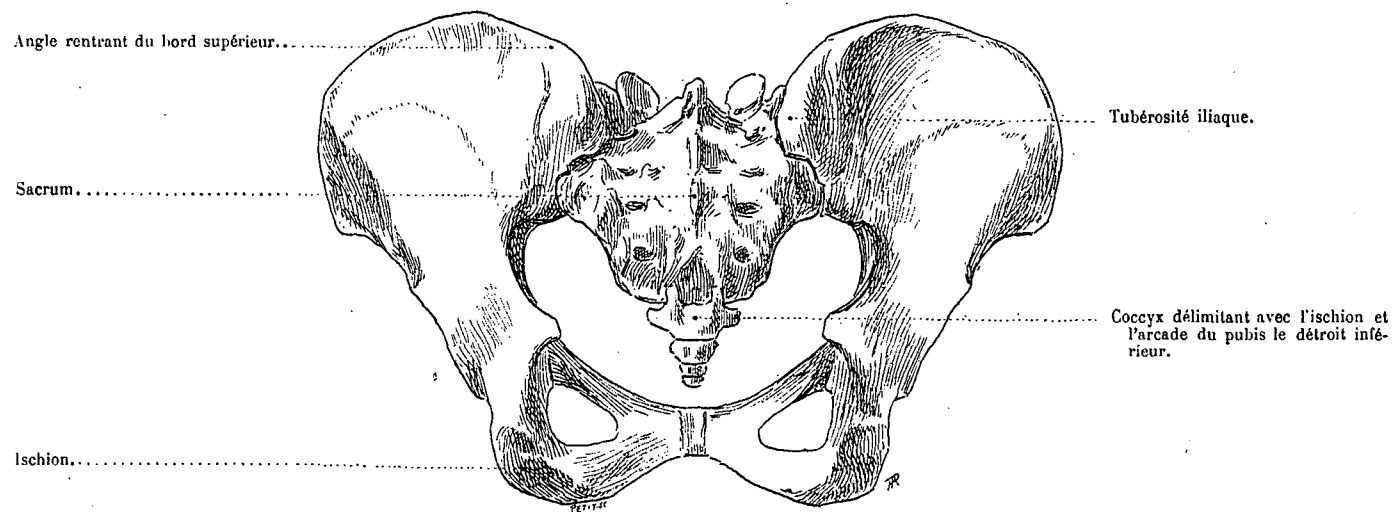


FIG. 2. — PLAN POSTÉRIEUR.

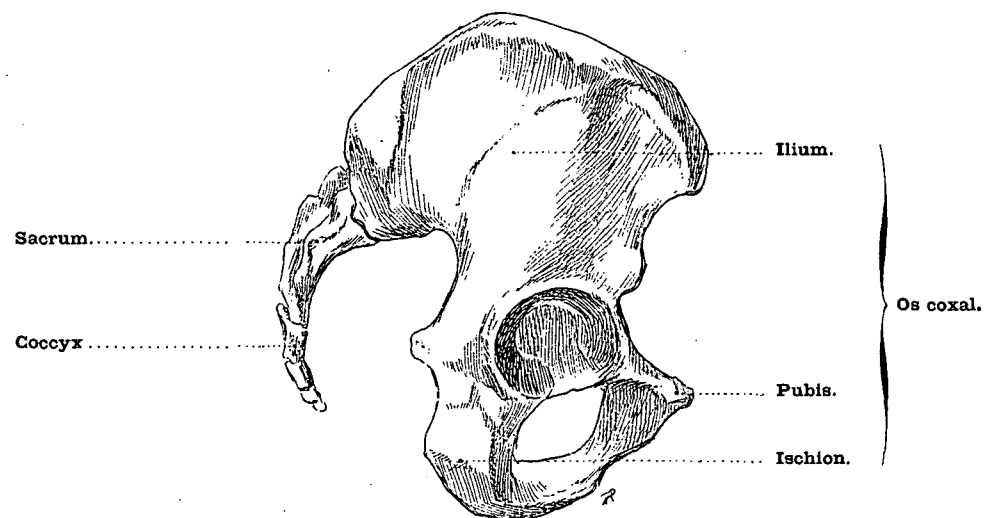


FIG. 3. — PLAN LATÉRAL.

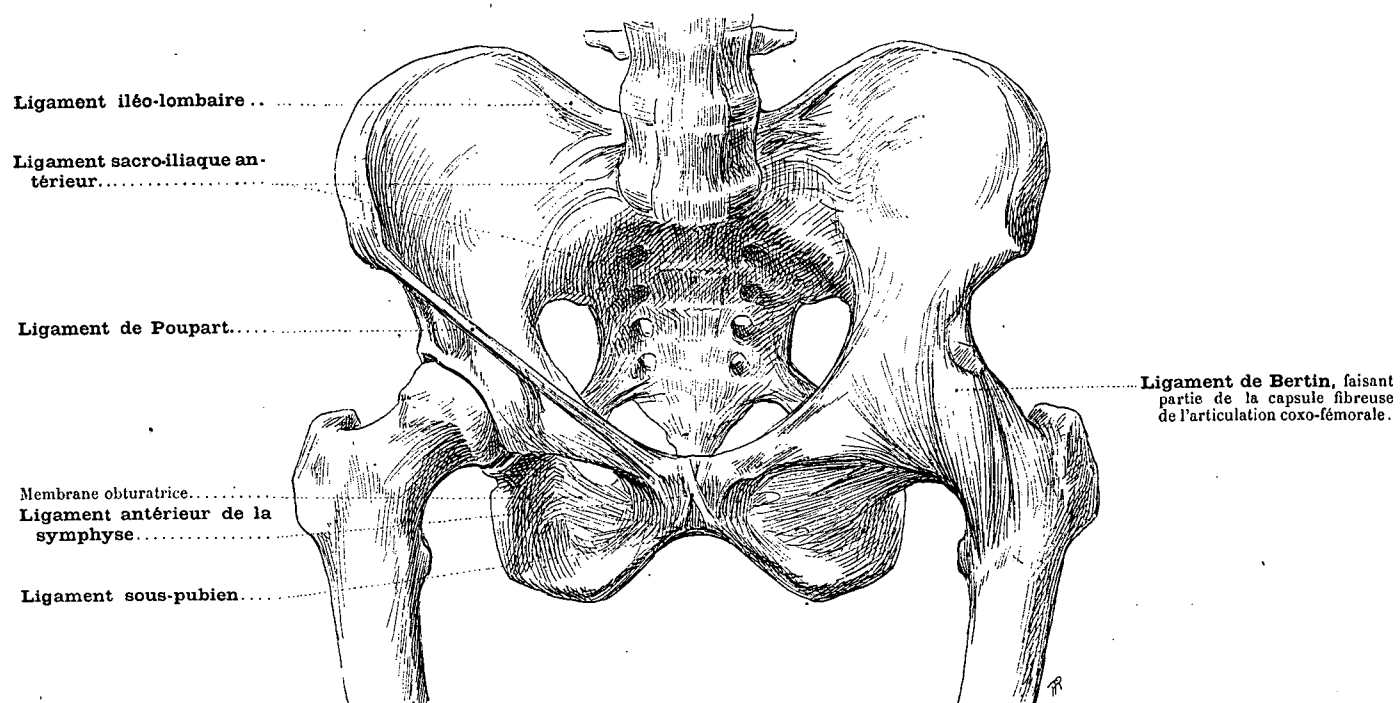


FIG. 1. — PLAN ANTÉRIEUR.

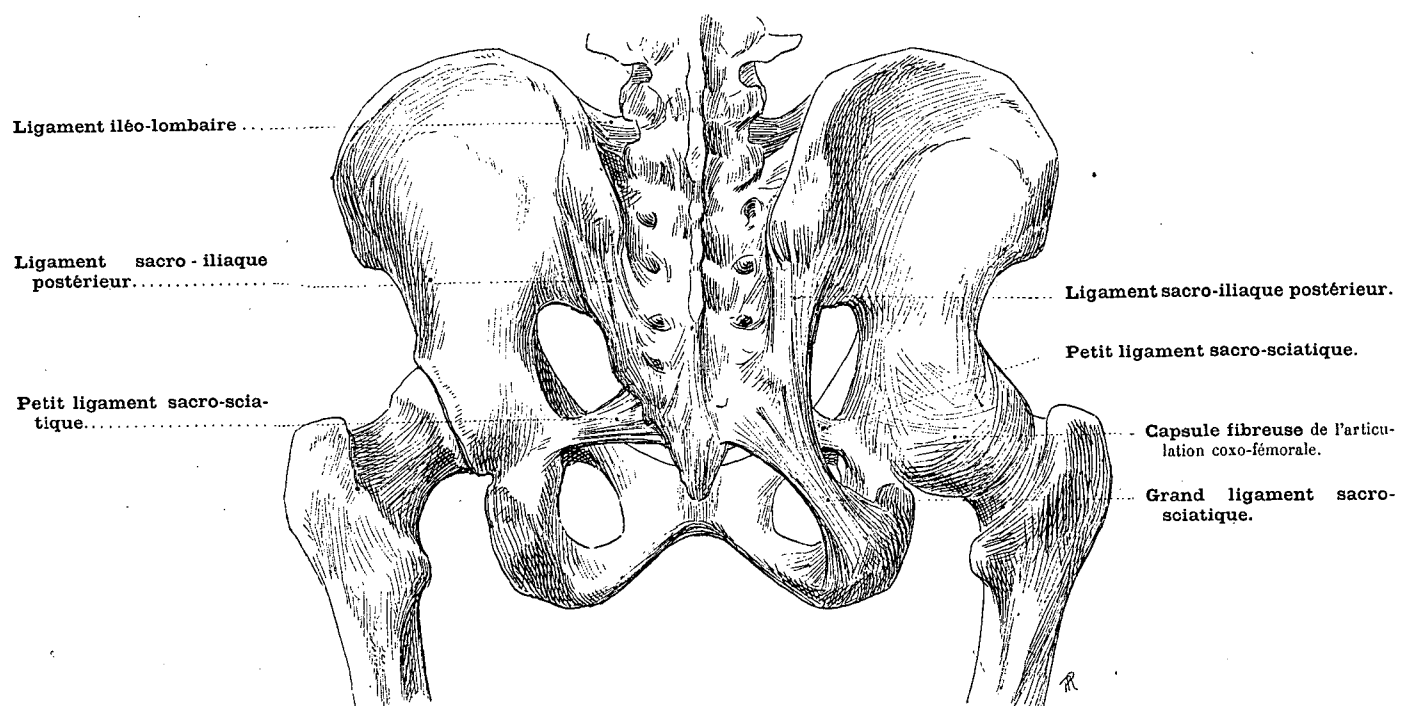
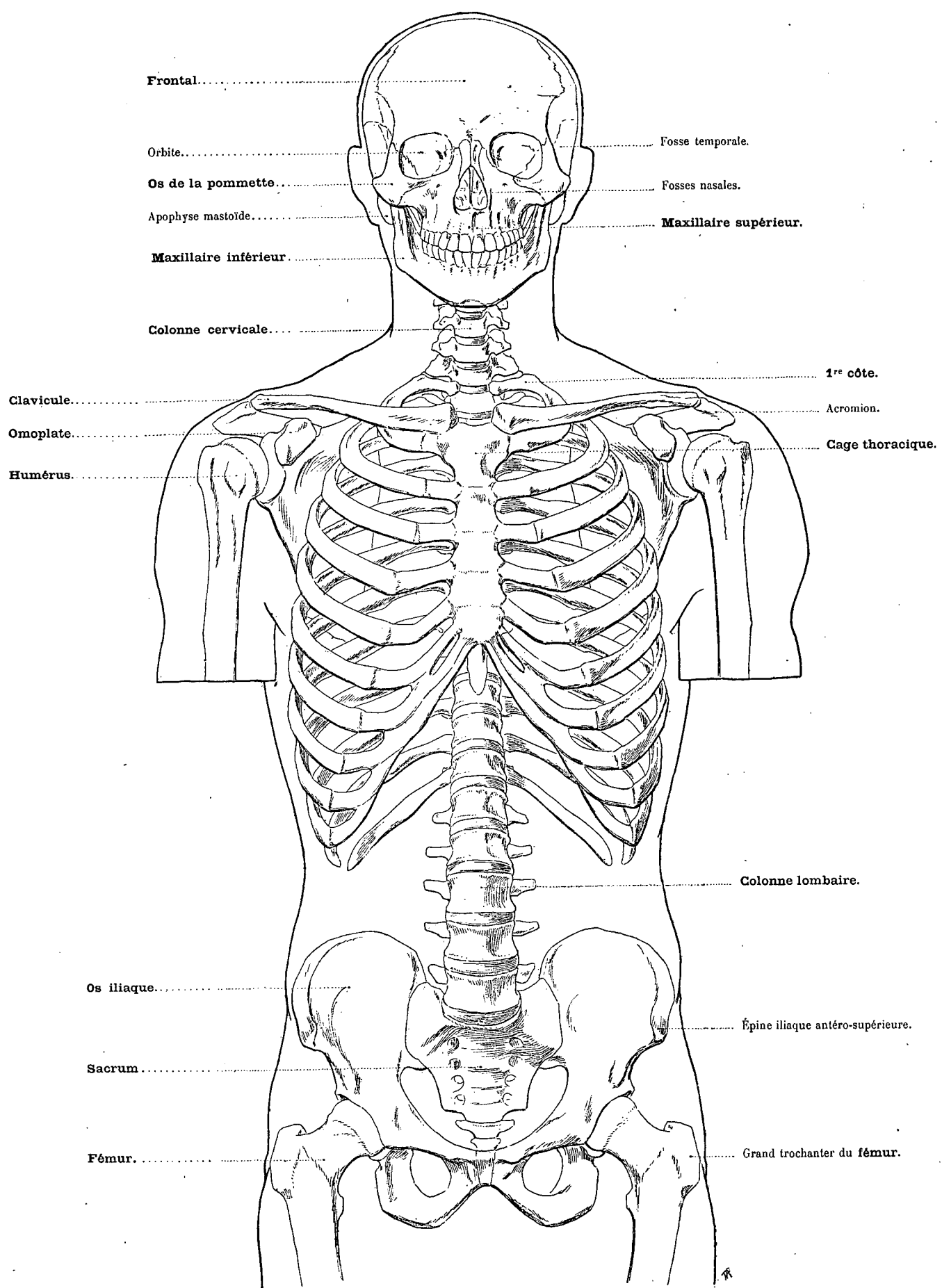
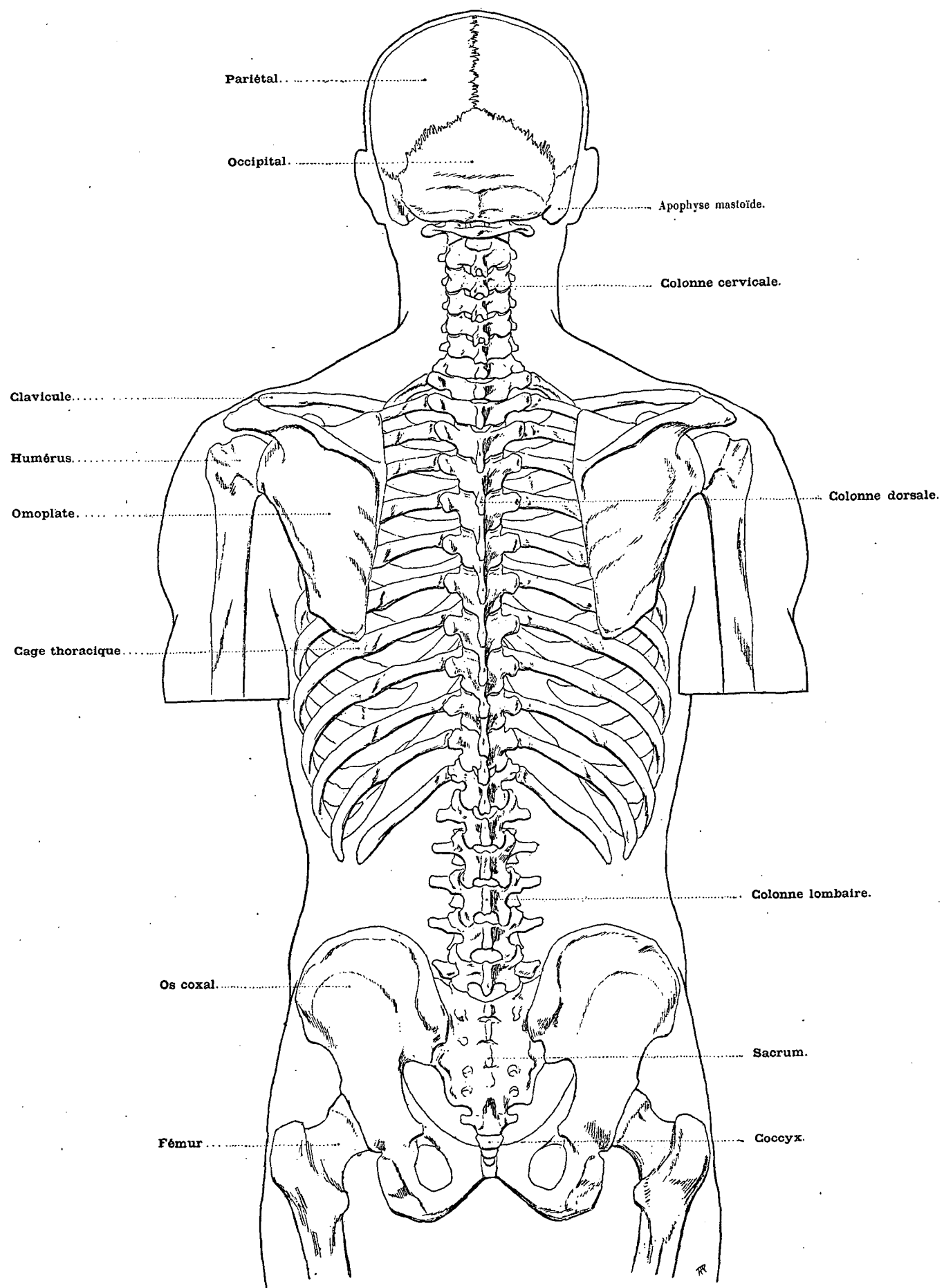


FIG. 2. — PLAN POSTÉRIEUR.



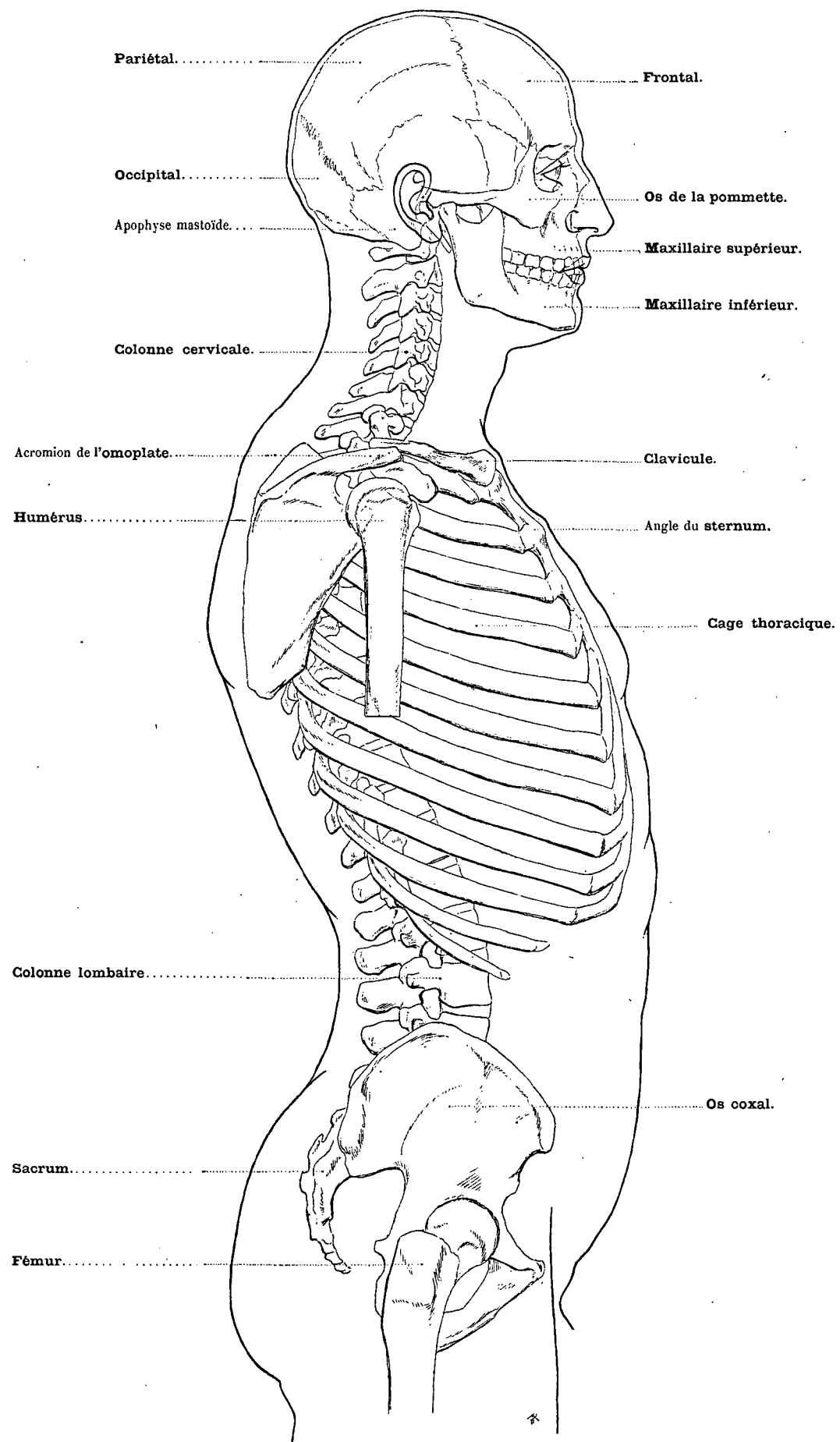
PLAN ANTÉRIEUR.

Dr Paul Richer del.



PLAN POSTÉRIEUR.

Dr Paul Richer del.



PLAN LATÉRAL.

Dr Paul Richer del.

FIG. 1.
PLAN ANTÉRIEUR.

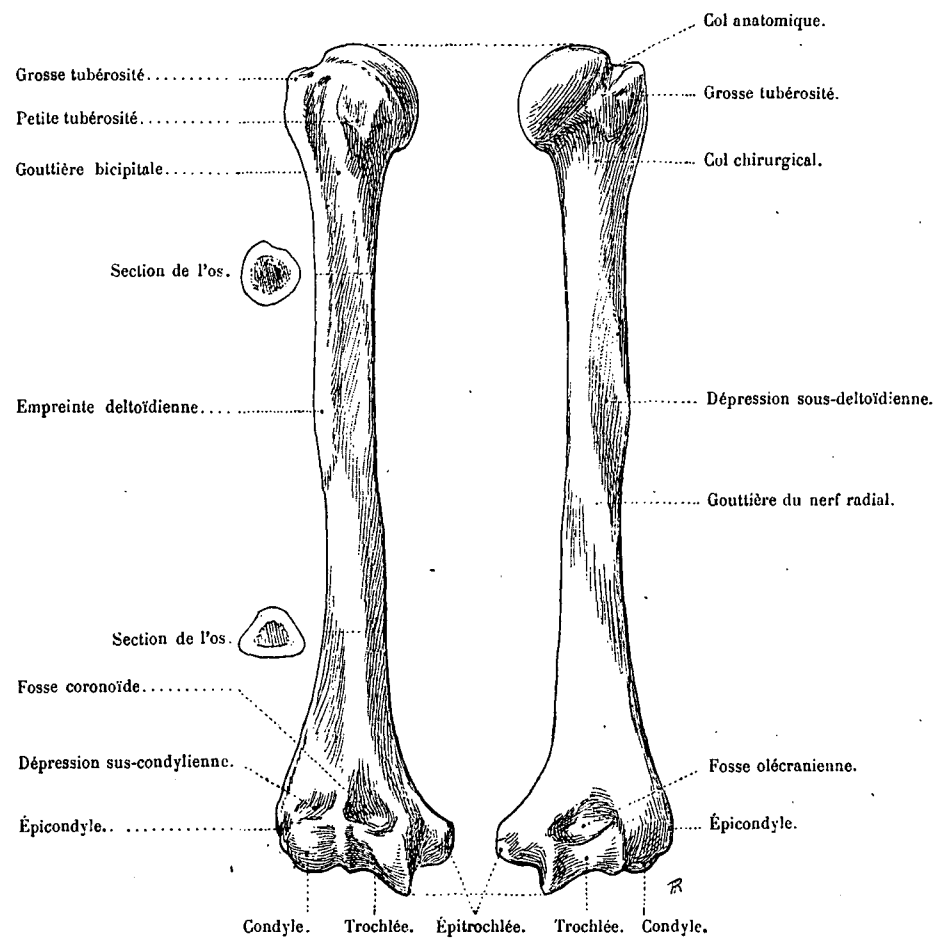


FIG. 2.
PLAN POSTÉRIEUR.

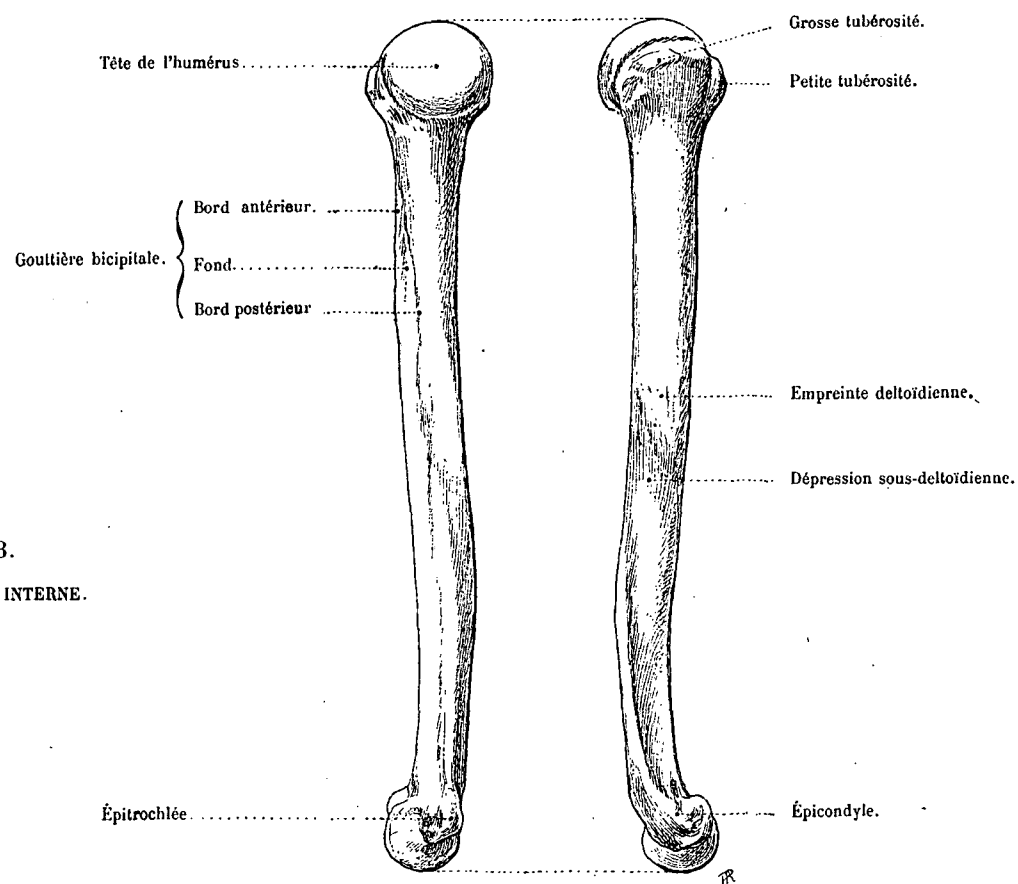


FIG. 3.
PLAN LATÉRAL INTERNE.

FIG. 4.
PLAN LATÉRAL EXTERNE.

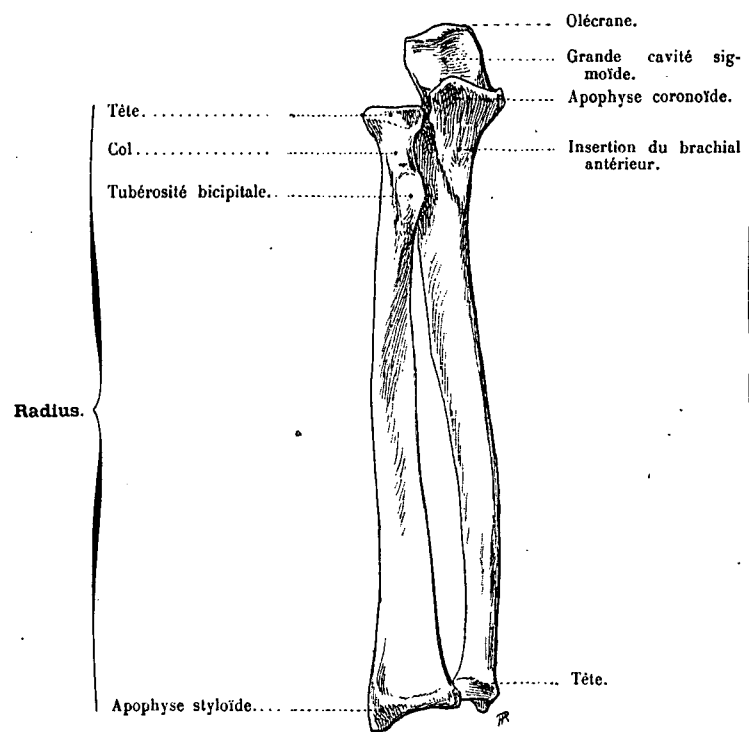


FIG. 1. — PLAN ANTÉRIEUR.

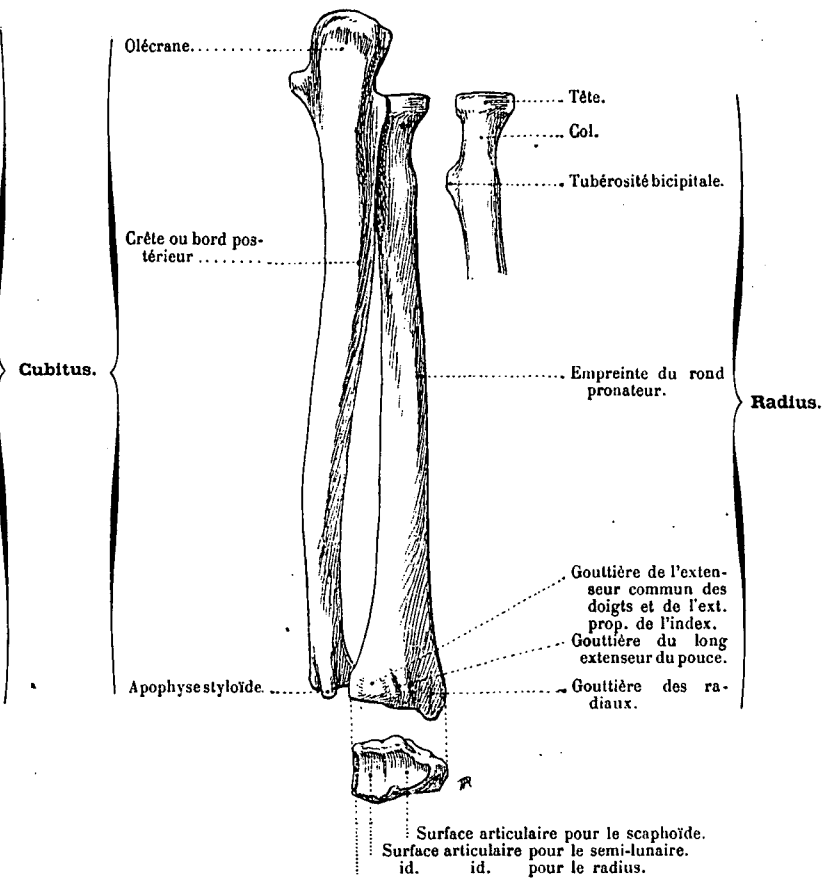


FIG. 2. — PLAN POSTÉRIEUR.

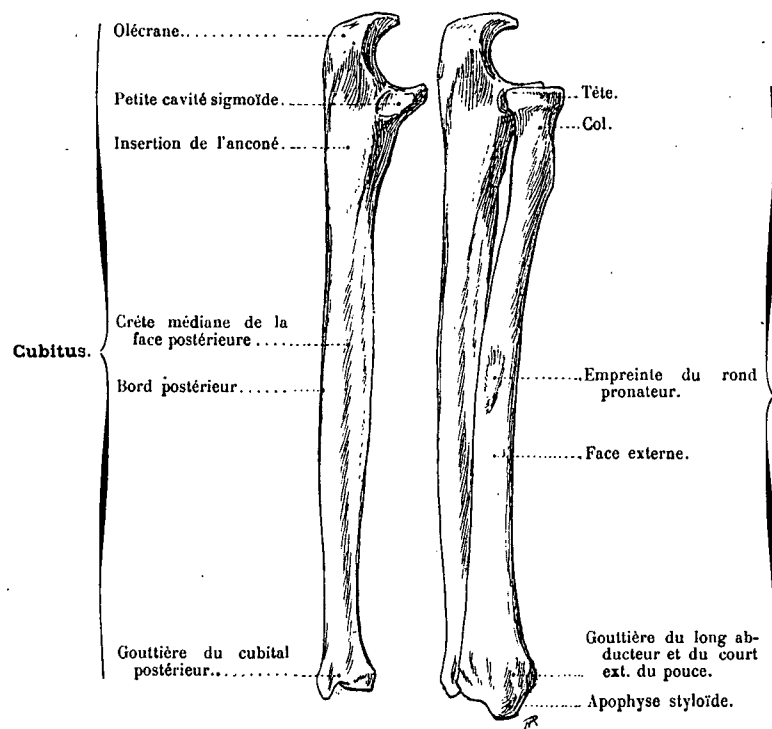


FIG. 3. — PLAN LATÉRAL EXTERNE.

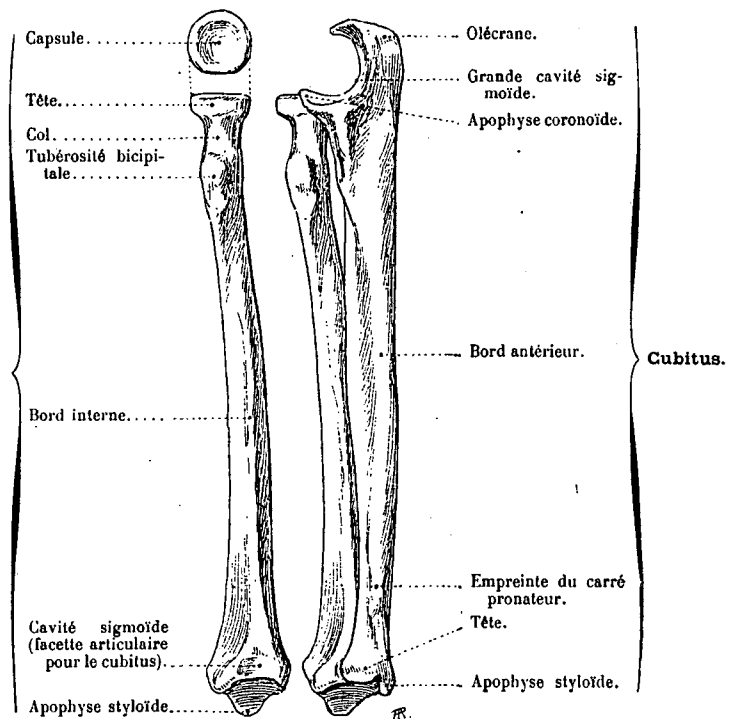


FIG. 4. — PLAN LATÉRAL INTERNE.

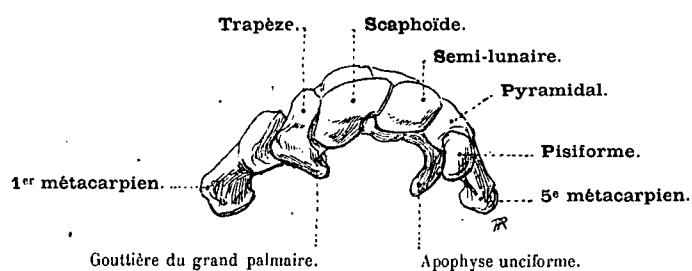


FIG. 1. — PLAN SUPÉRIEUR.

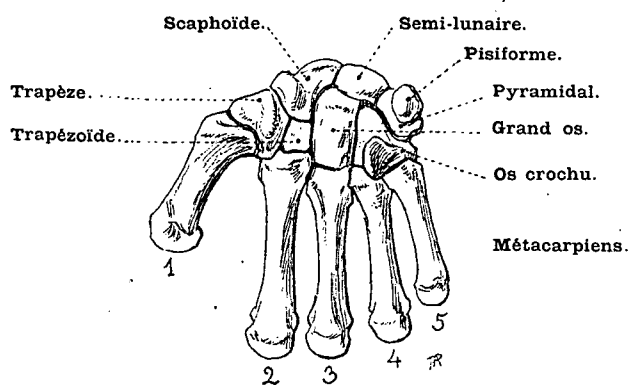


FIG. 2. — PLAN ANTÉRIEUR.

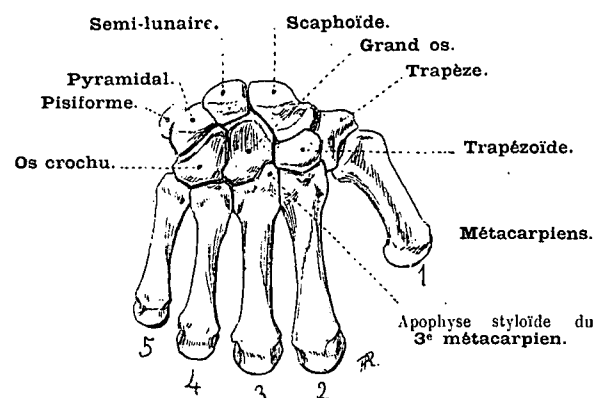


FIG. 3. — PLAN POSTÉRIEUR.

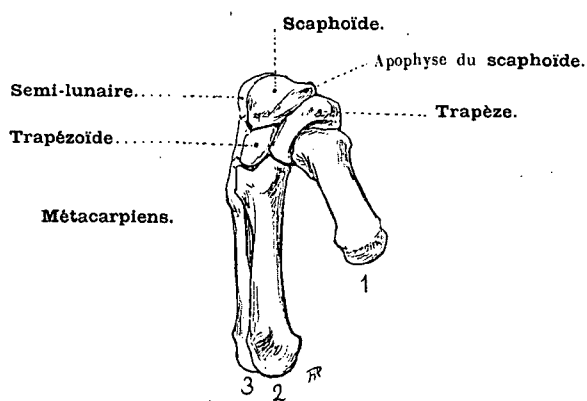


FIG. 4. — PLAN LATÉRAL EXTERNE.

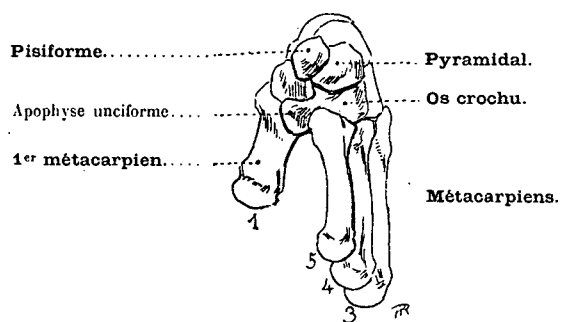


FIG. 5. — PLAN LATÉRAL INTERNE.

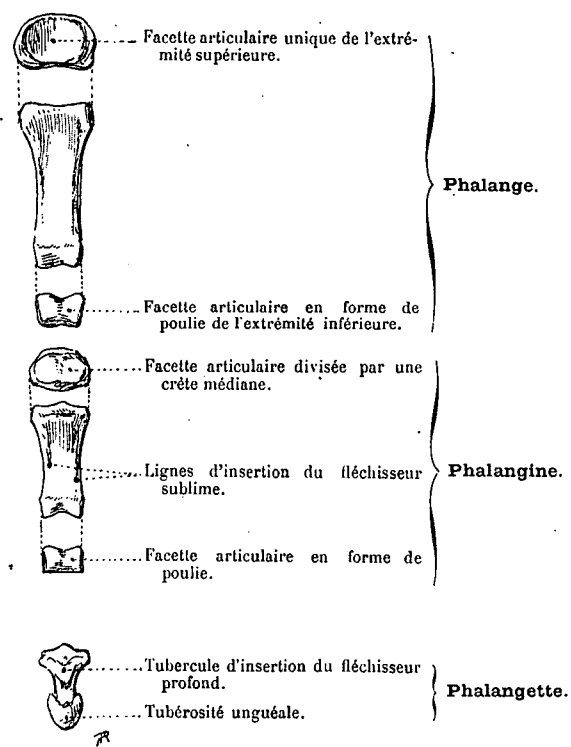


FIG. 6. — SQUELETTE DU DOIGT. PLAN ANTÉRIEUR.

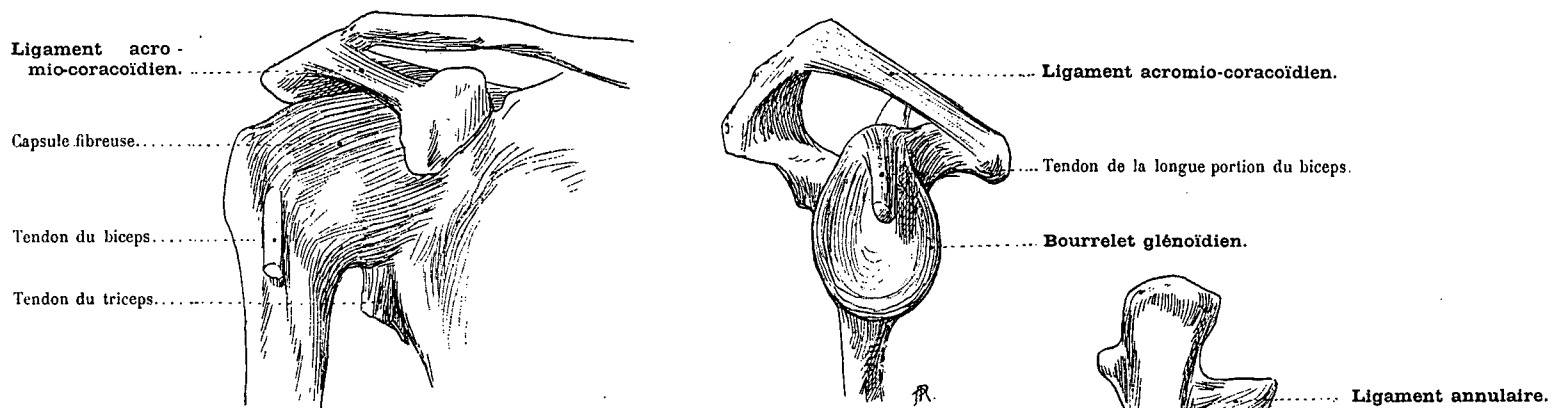


FIG. 1. — ARTICULATION SCAPULO-HUMÉRALE.

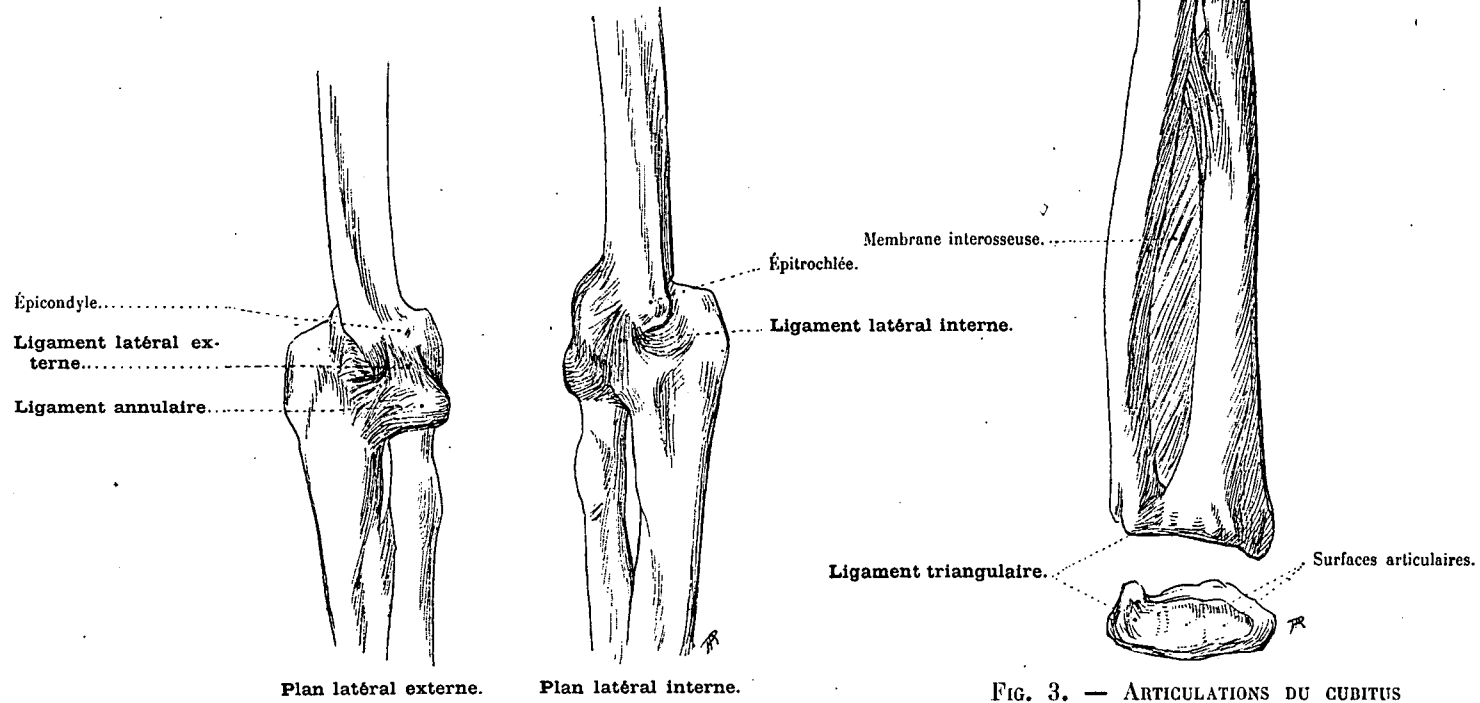


FIG. 2. — ARTICULATION DU COUDE.

FIG. 3. — ARTICULATIONS DU CUBITUS ET DU RADIUS. (PLAN POSTÉRIEUR.)

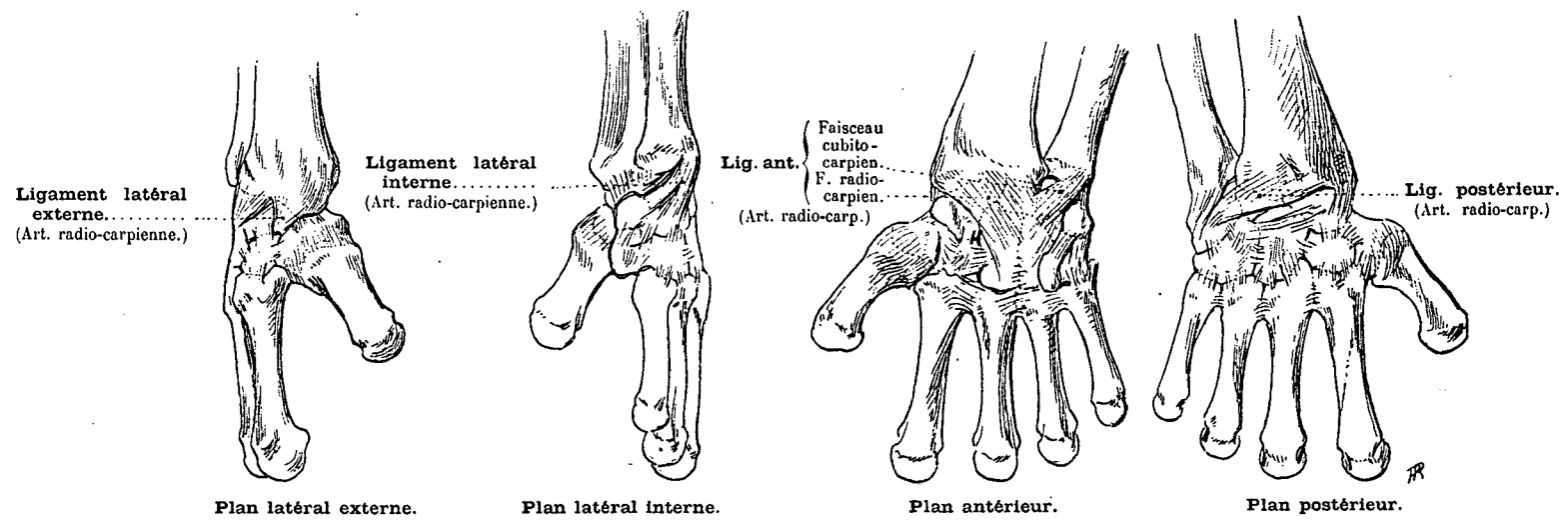
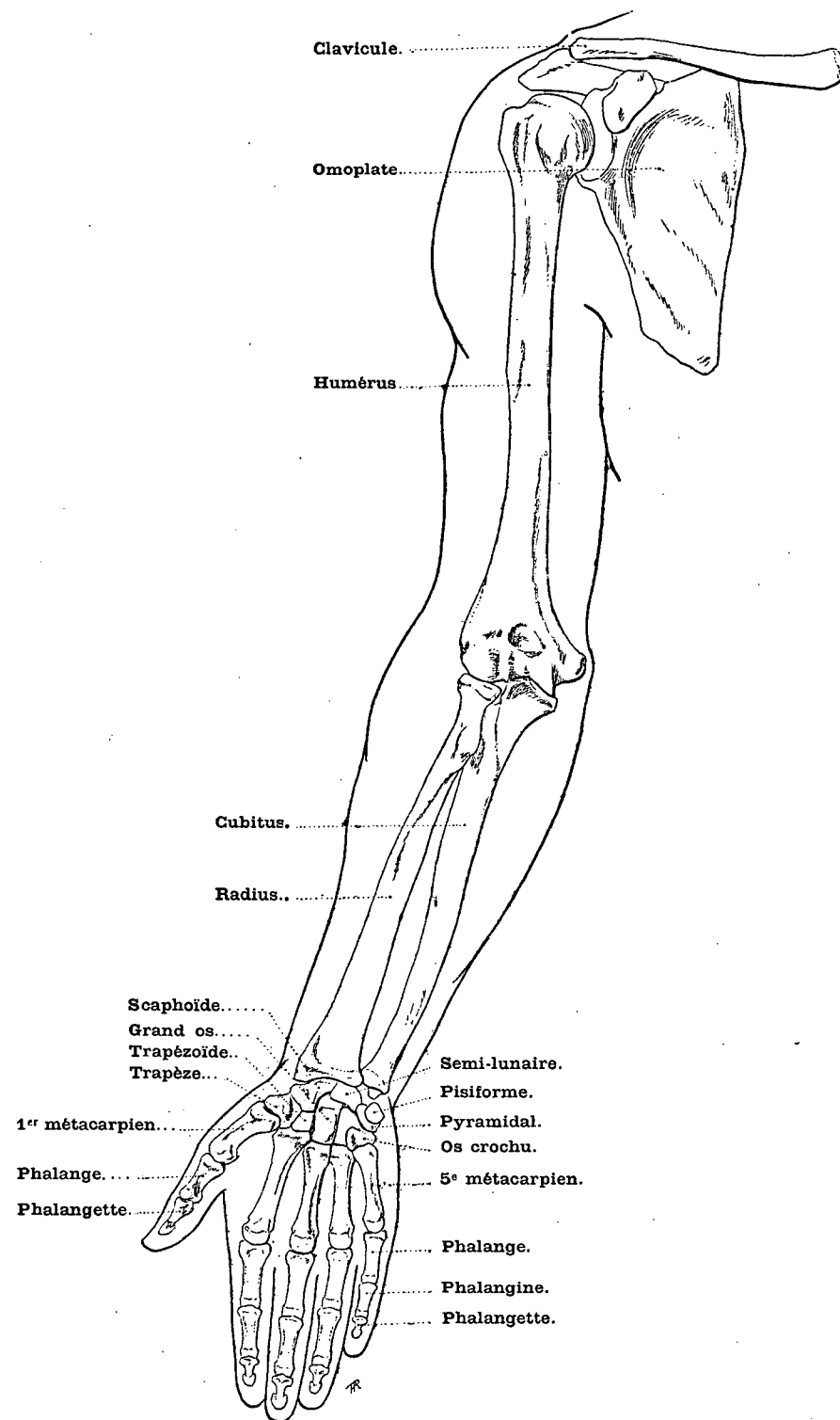


FIG. 4. — ARTICULATIONS DU POIGNET.

Dr Paul Richer del.



PLAN ANTÉRIEUR.

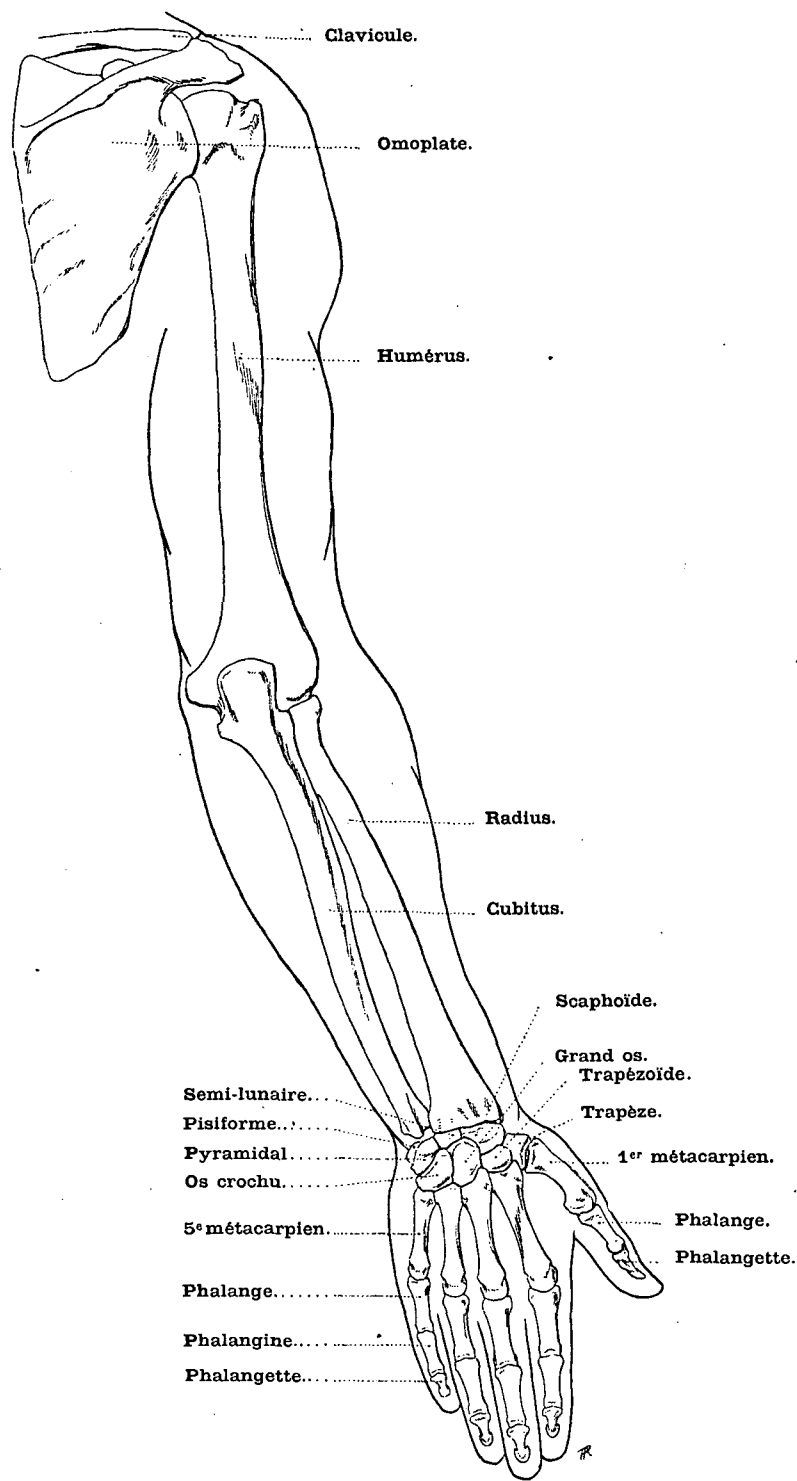


FIG. 2. — PLAN POSTÉRIEUR.

Dr Paul Richer del.

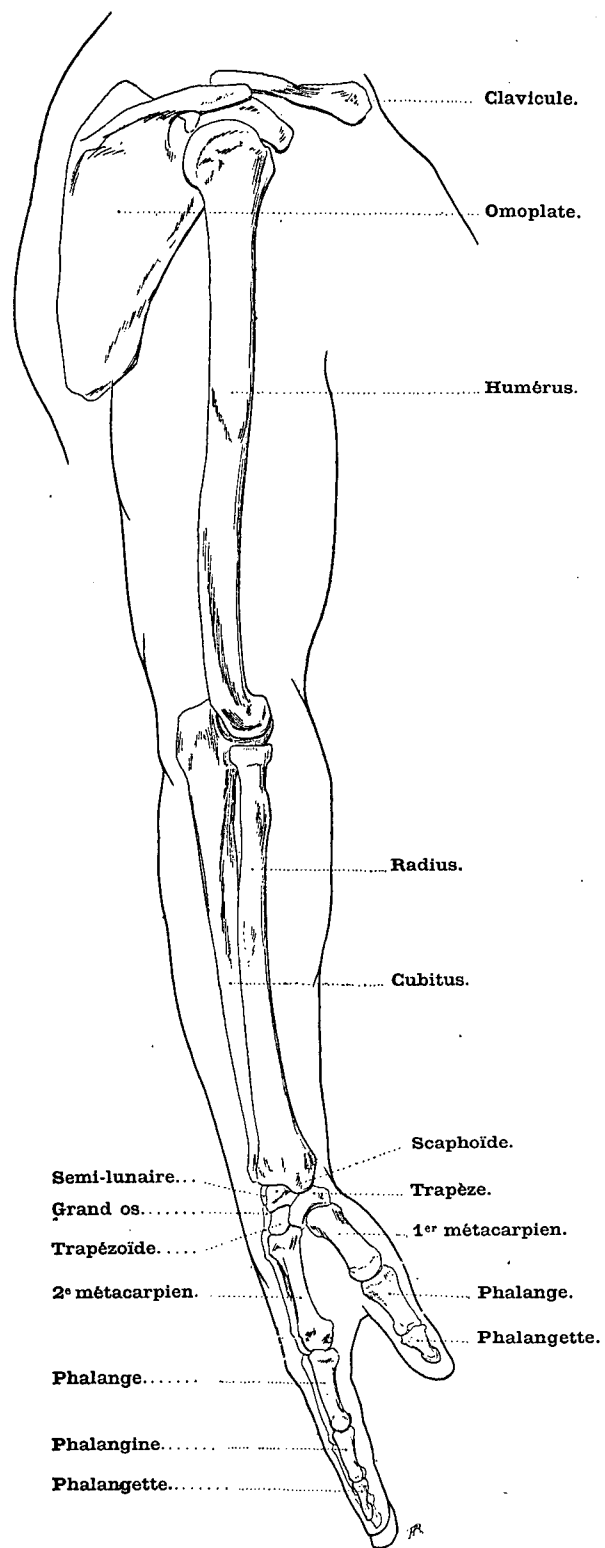


FIG. 1. — PLAN LATÉRAL EXTERNE.

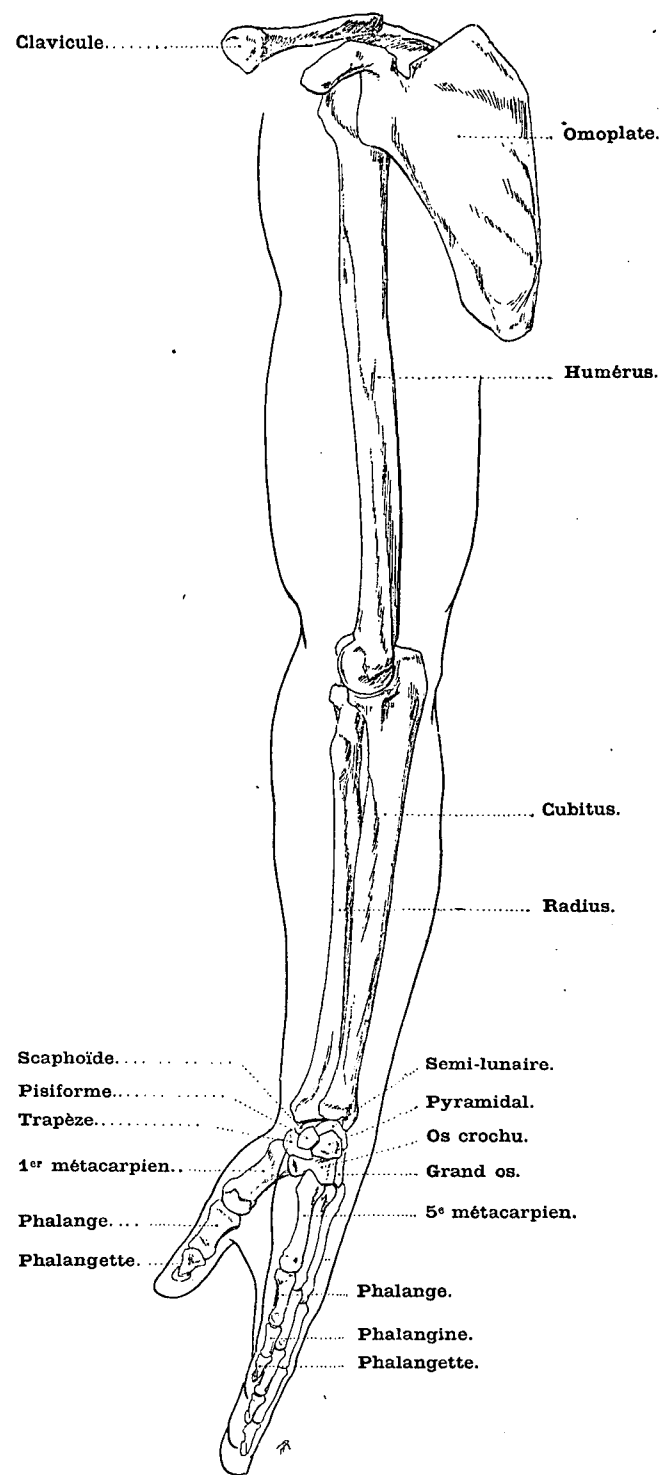
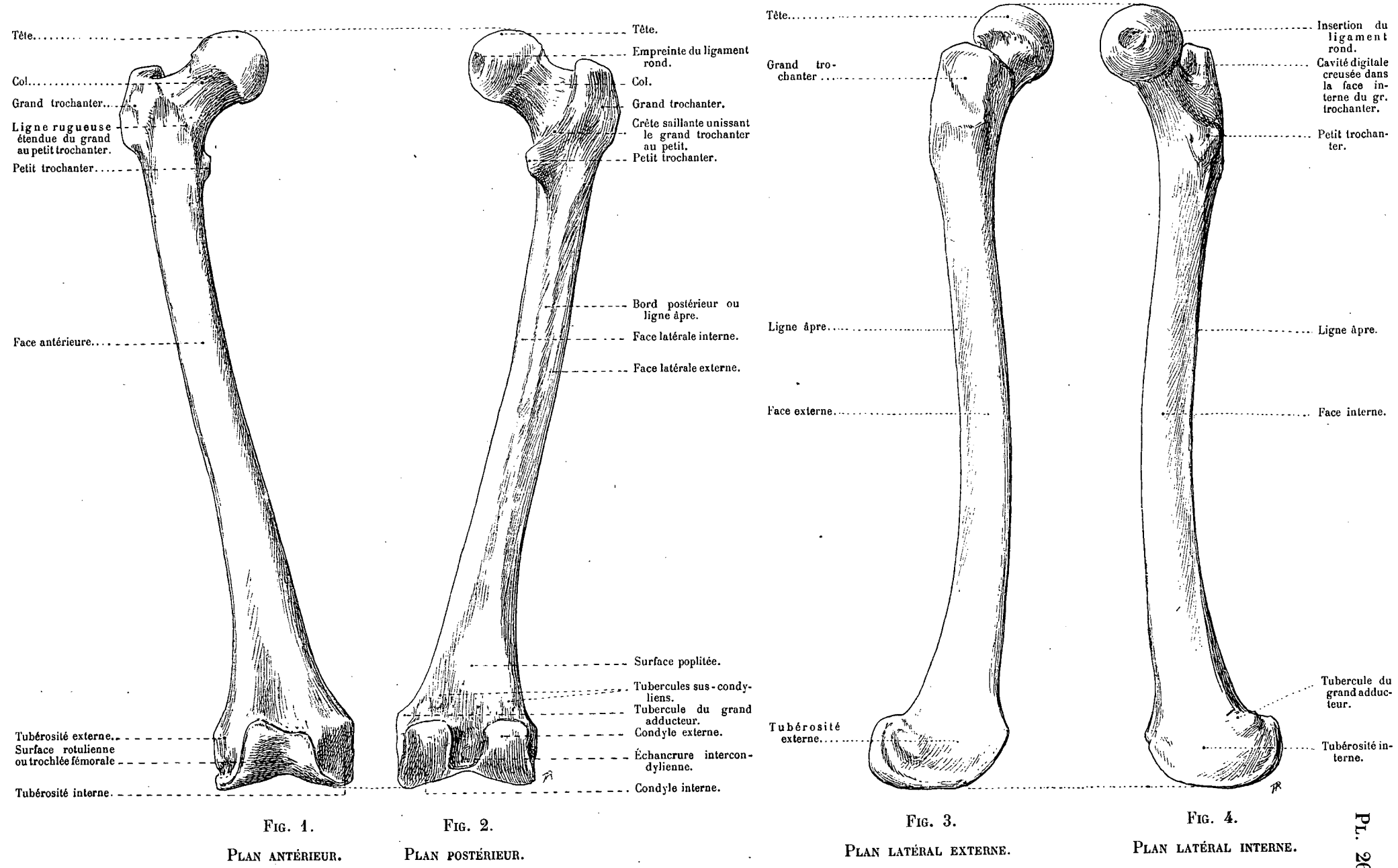


FIG. 2. — PLAN LATÉRAL INTERNE.

SQUELETTE DE LA CUISSE. — FÉMUR



Dr Paul Richer del.

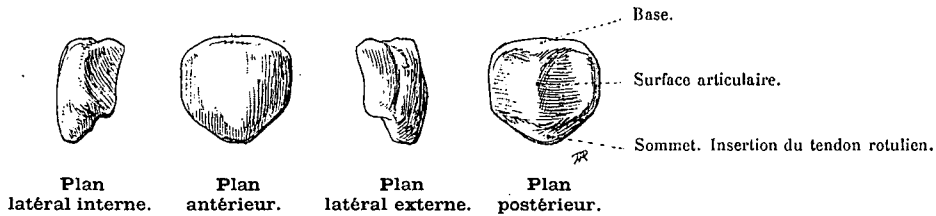


FIG. 1. — ROTULE.

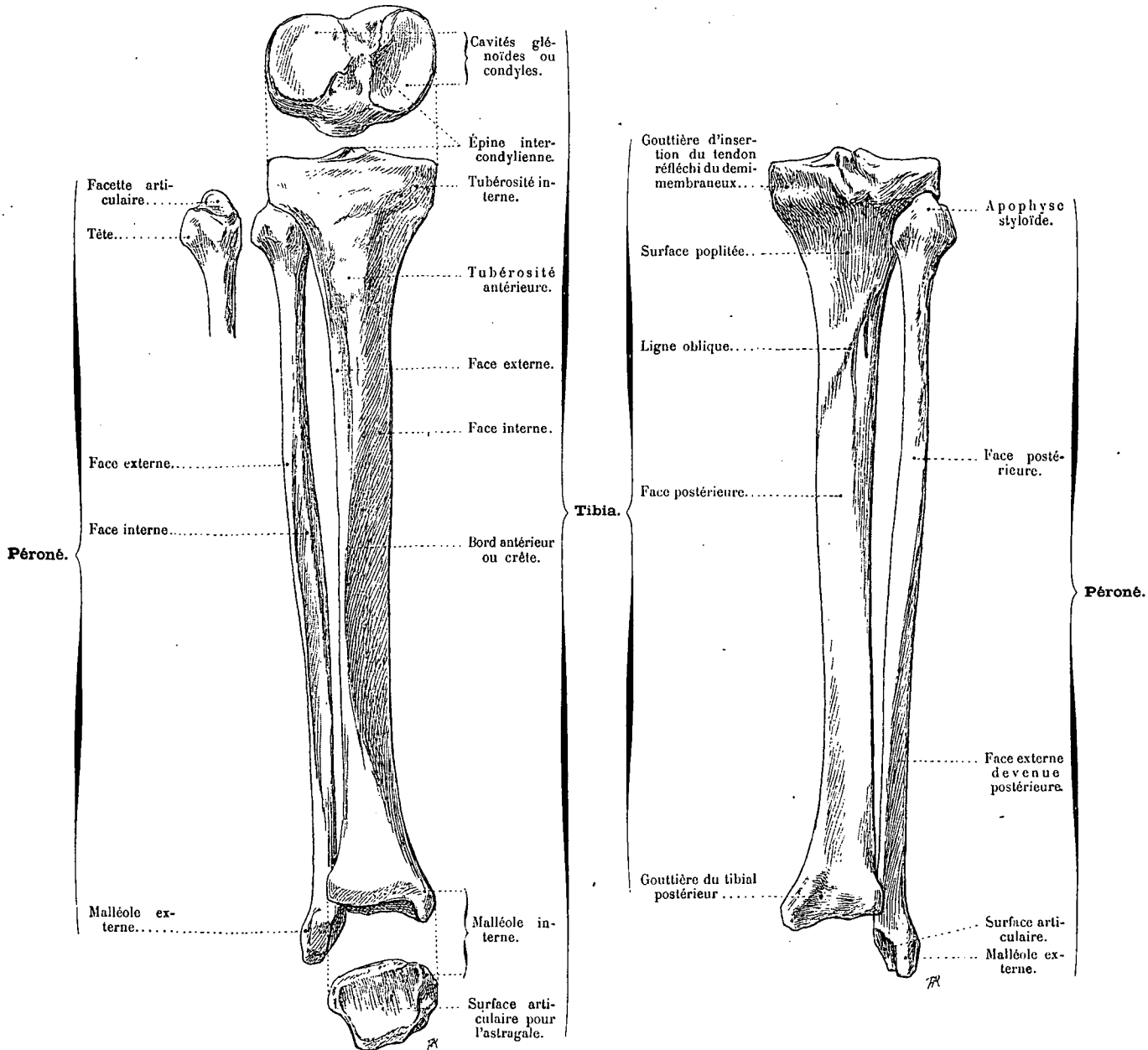


FIG. 2. — PLAN ANTÉRIEUR.

FIG. 3. — PLAN POSTÉRIEUR.

Dr Paul Richer del.

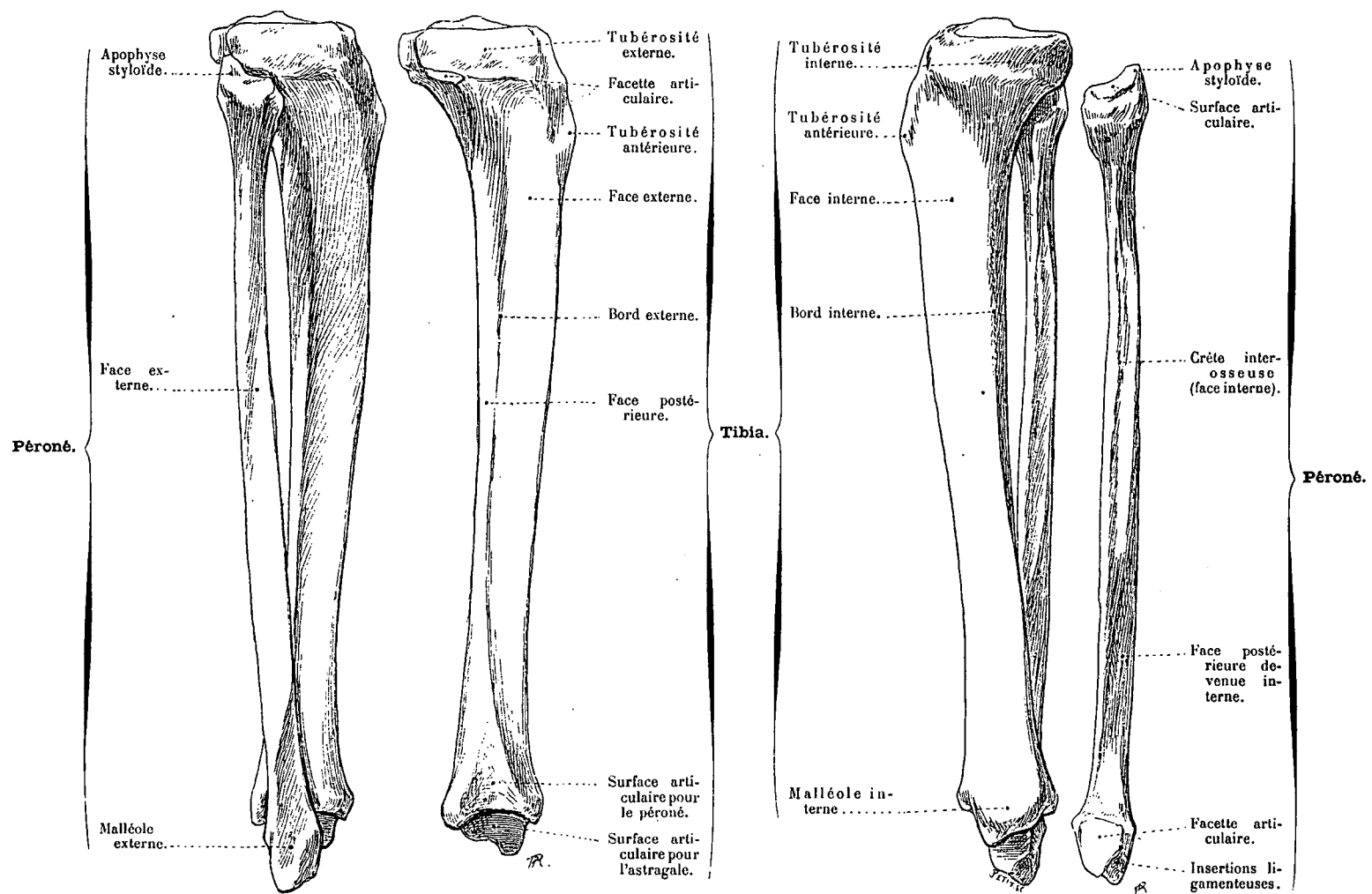


FIG. 1. — PLAN LATÉRAL EXTERNE.

FIG. 2. — PLAN LATÉRAL INTERNE.

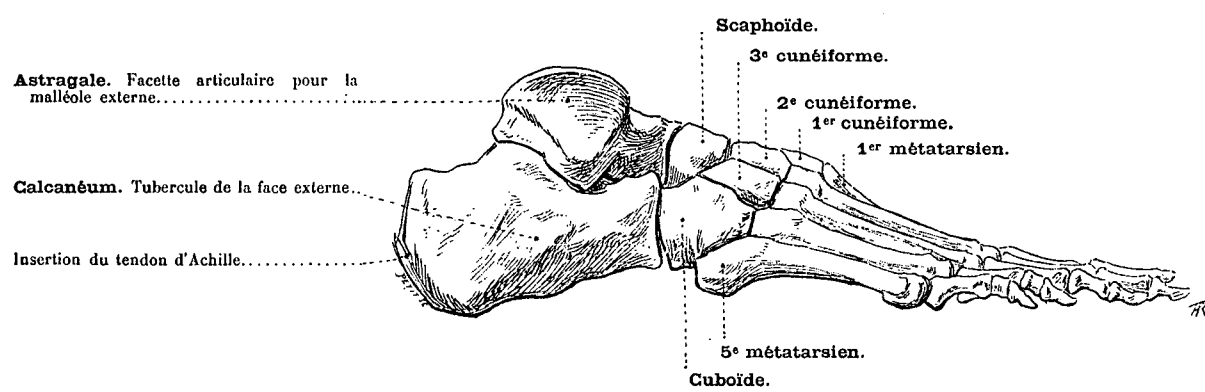


FIG. 3. — SQUELETTE DU PIED (PLAN LATÉRAL EXTERNE).

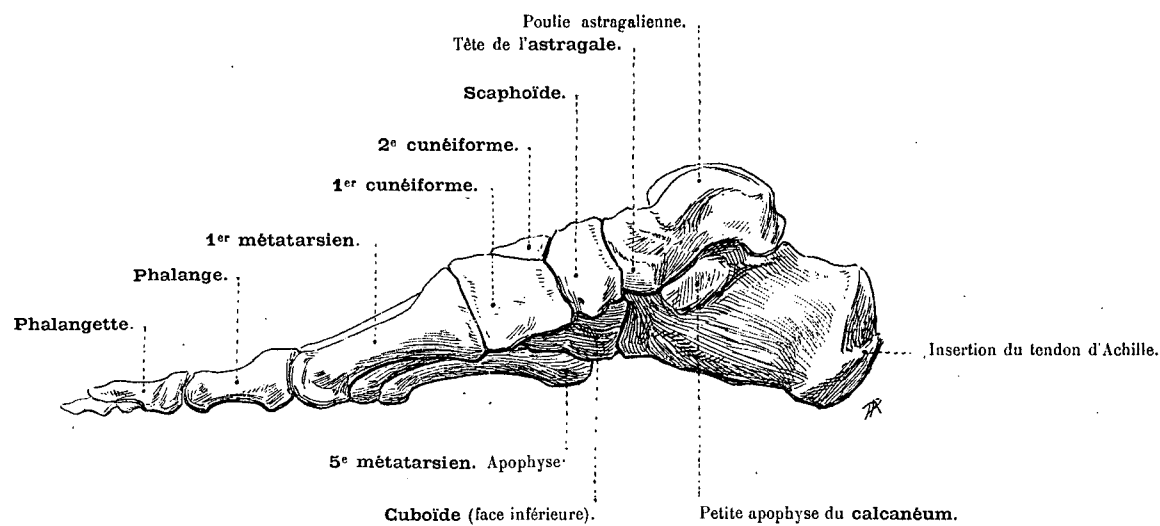


FIG. 1. — PLAN LATÉRAL INTERNE.

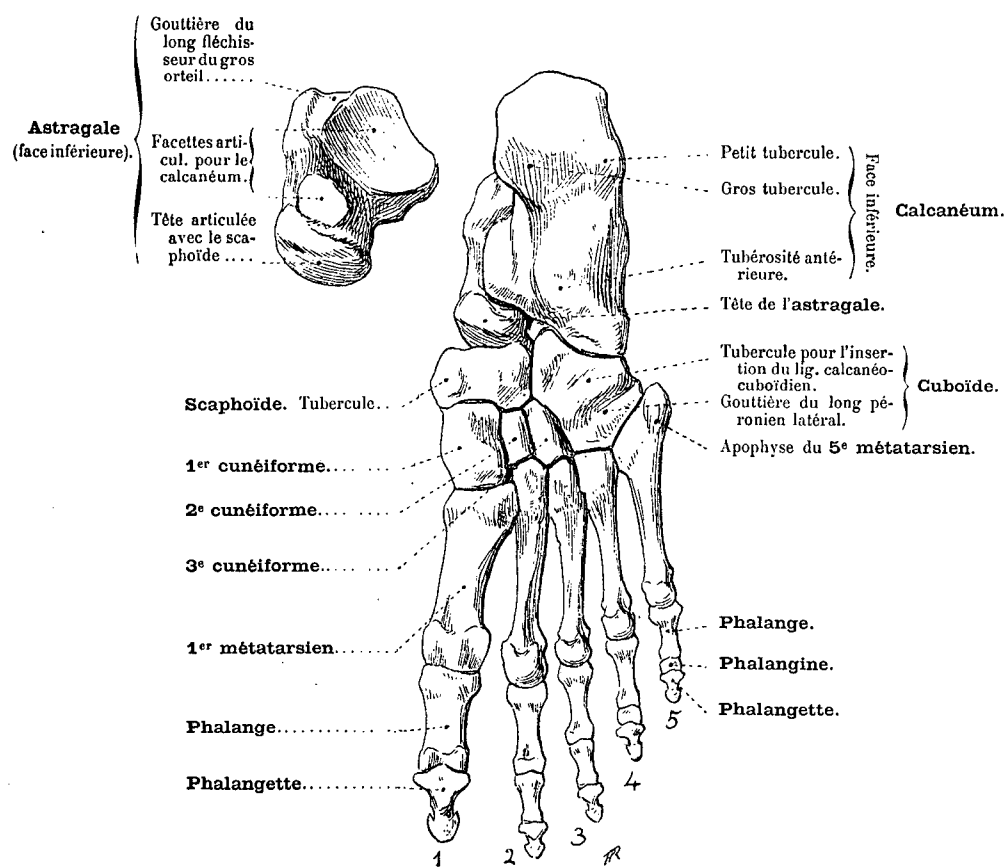


FIG. 2. — PLAN INFÉRIEUR.

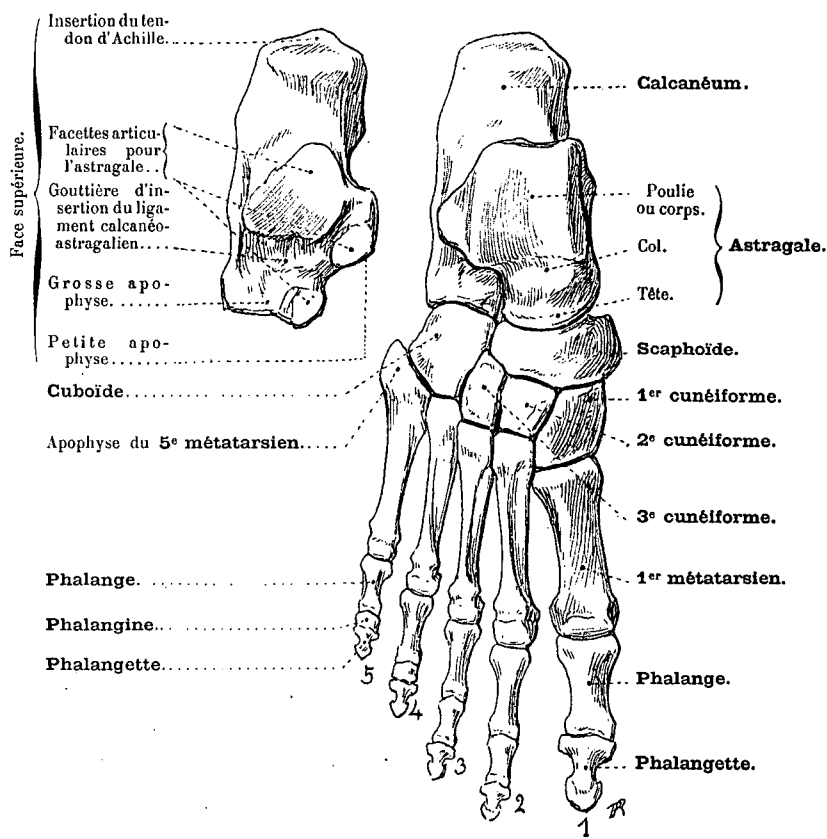


FIG. 3. — PLAN SUPÉRIEUR.

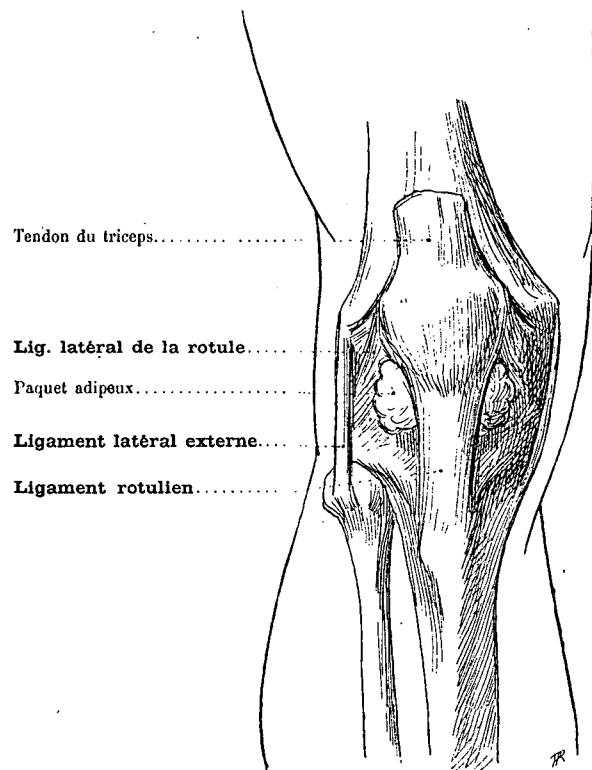


FIG. 1. — PLAN ANTÉRIEUR.

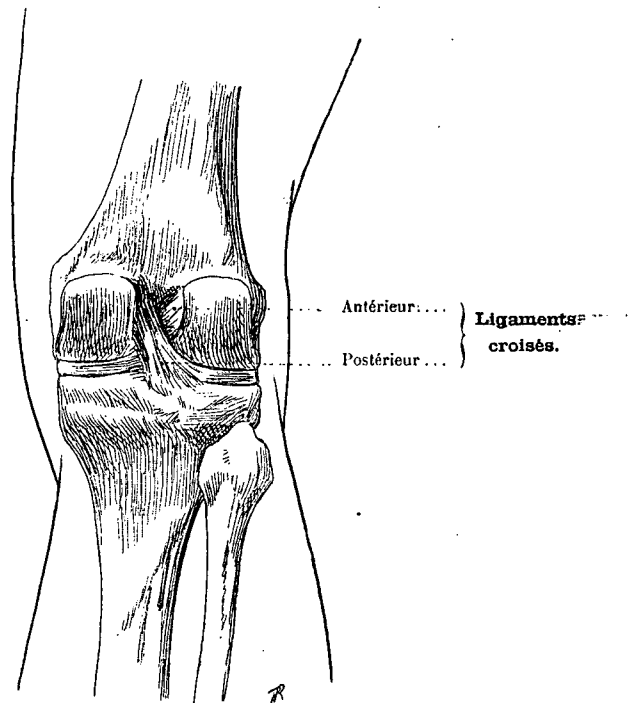


FIG. 2. — PLAN POSTÉRIEUR.

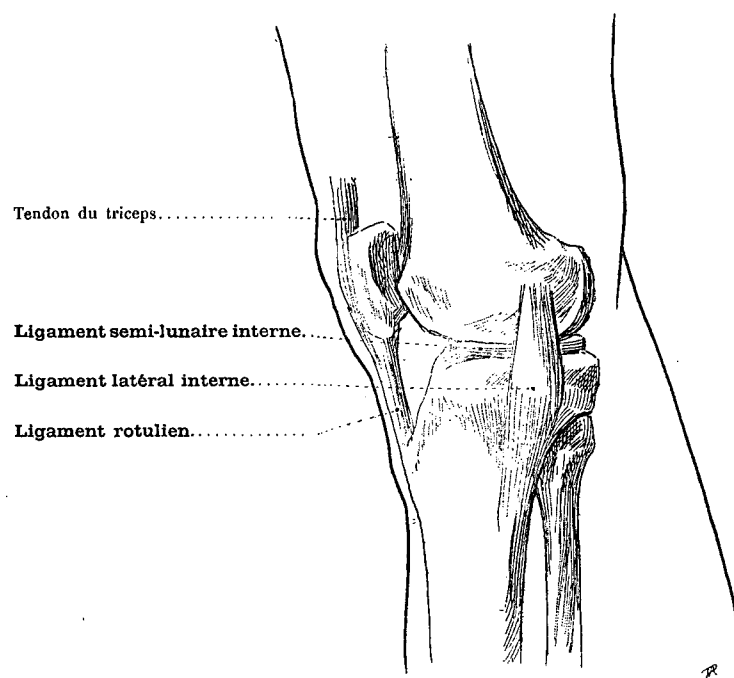


FIG. 3. — PLAN LATÉRAL INTERNE.

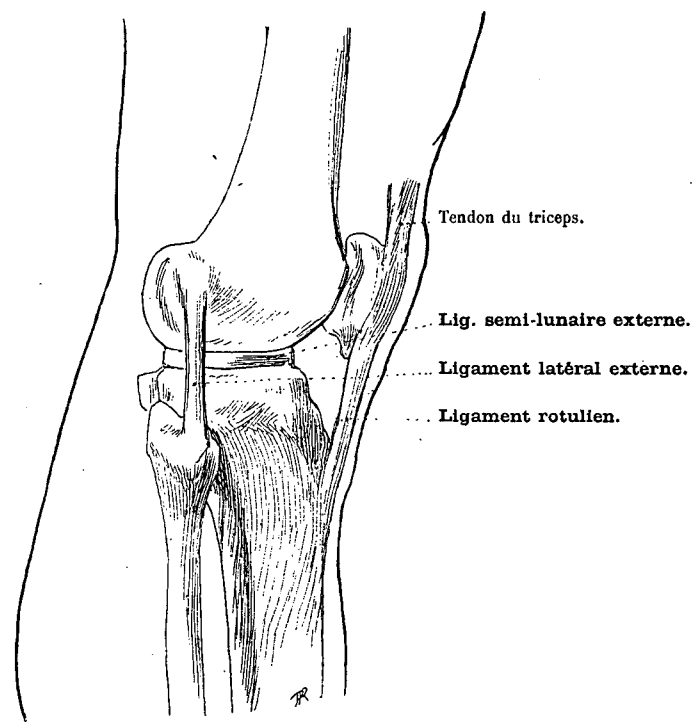
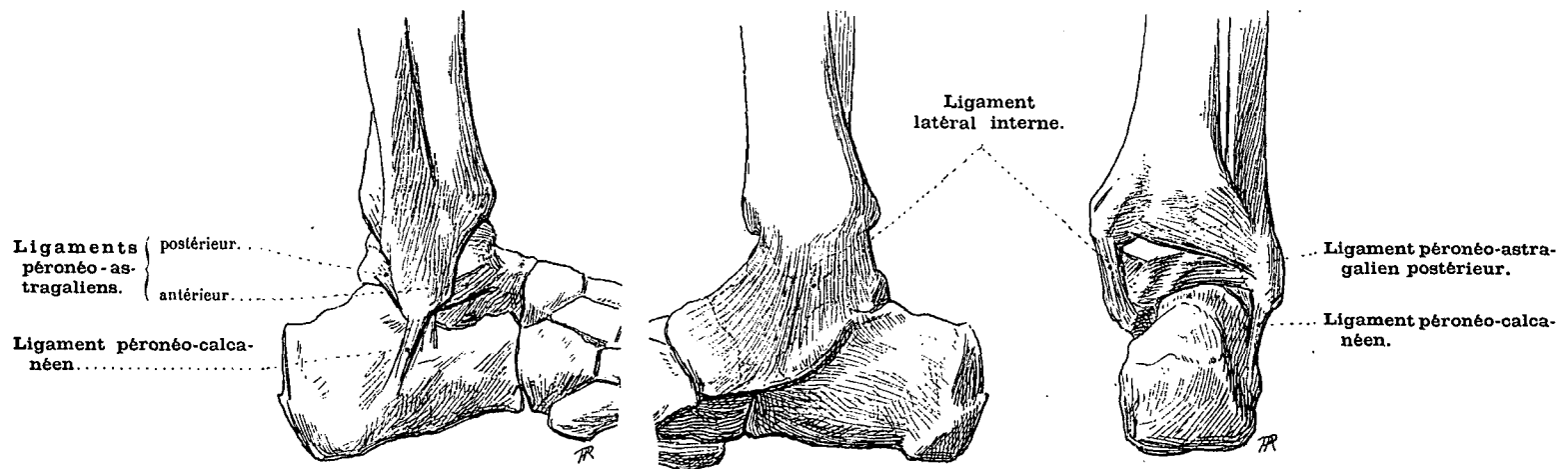


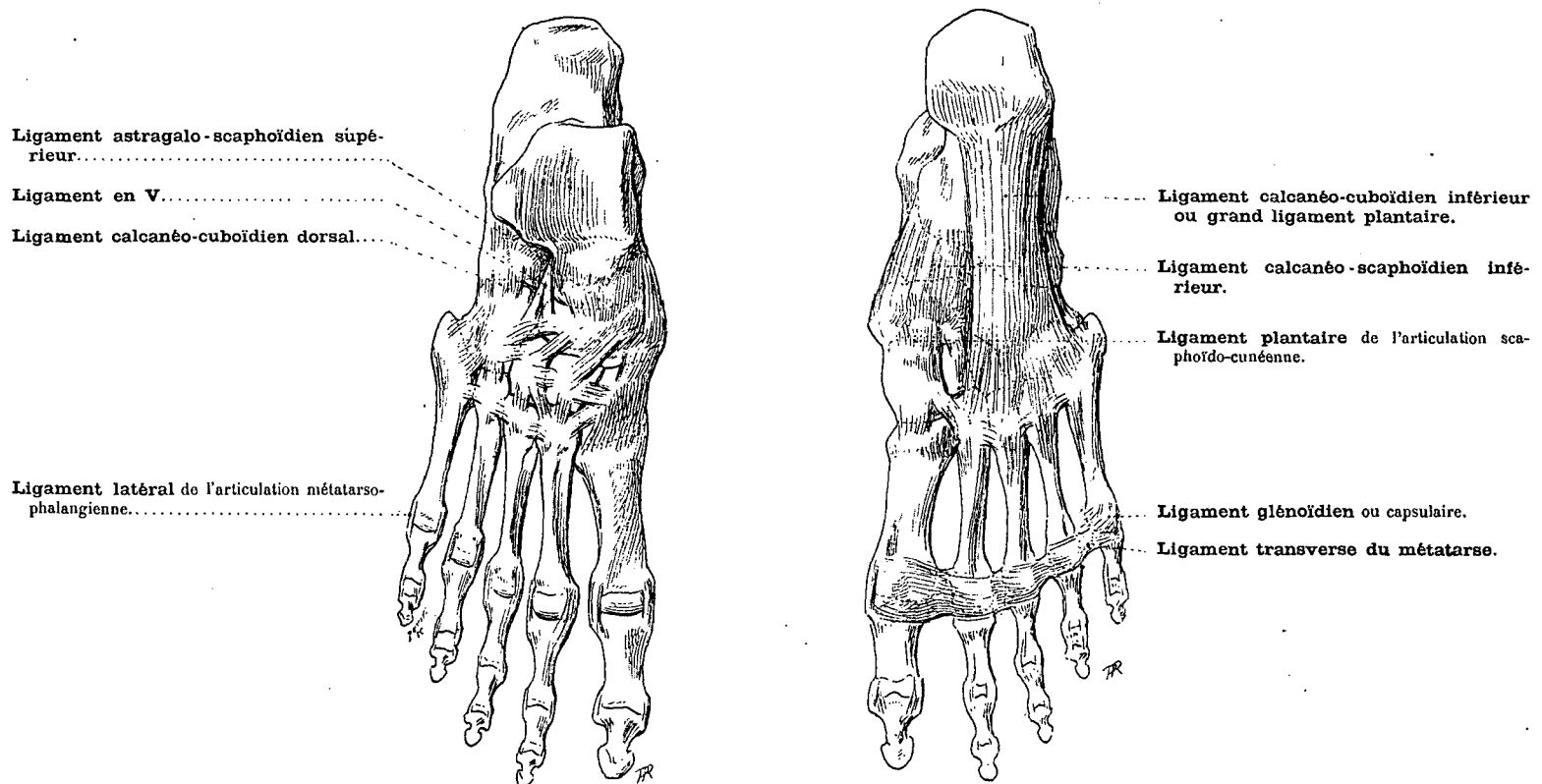
FIG. 4. — PLAN LATÉRAL EXTERNE.

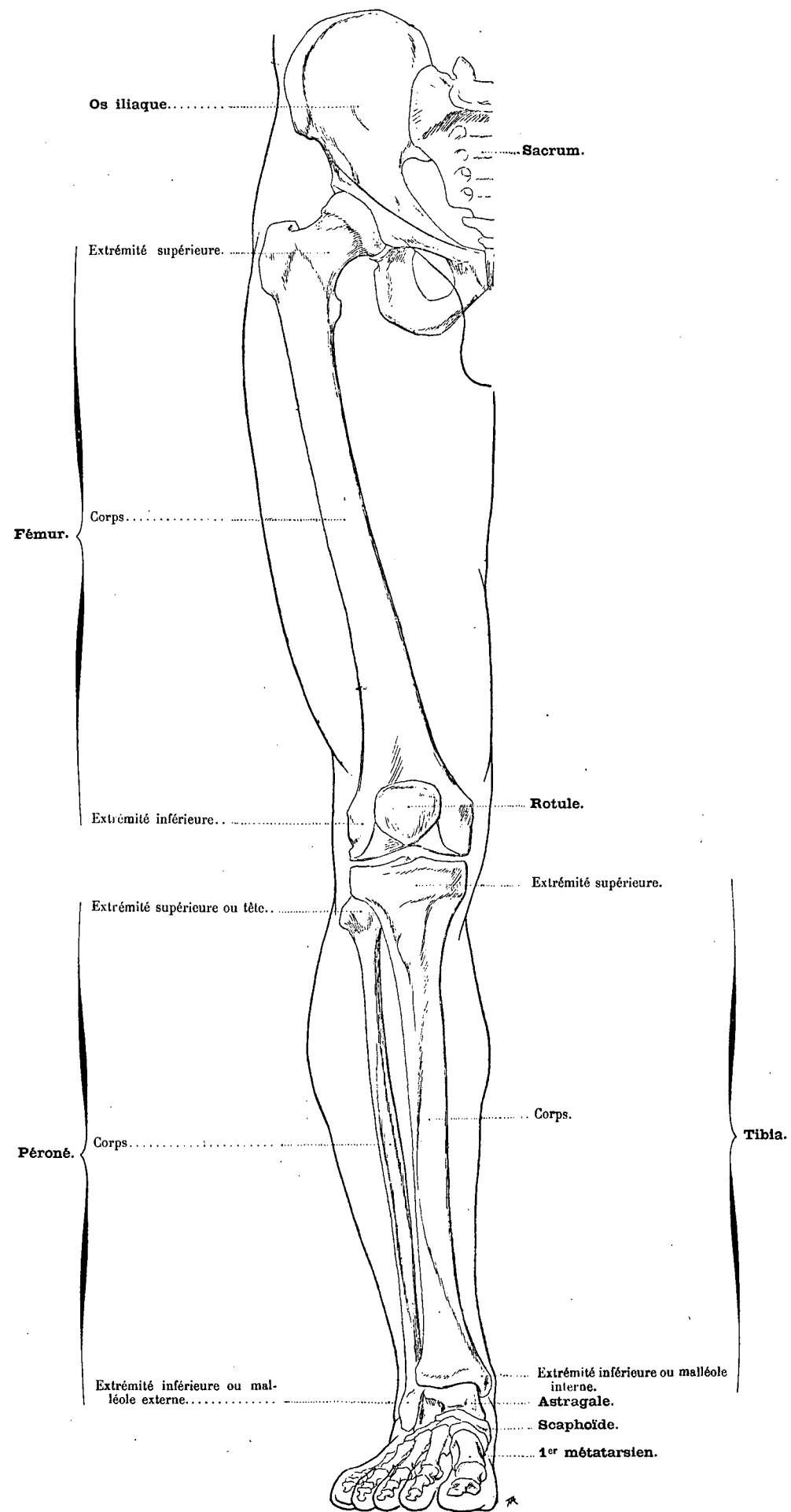
Dr Paul Richer del.

ARTICULATION DU COU-DE-PIED



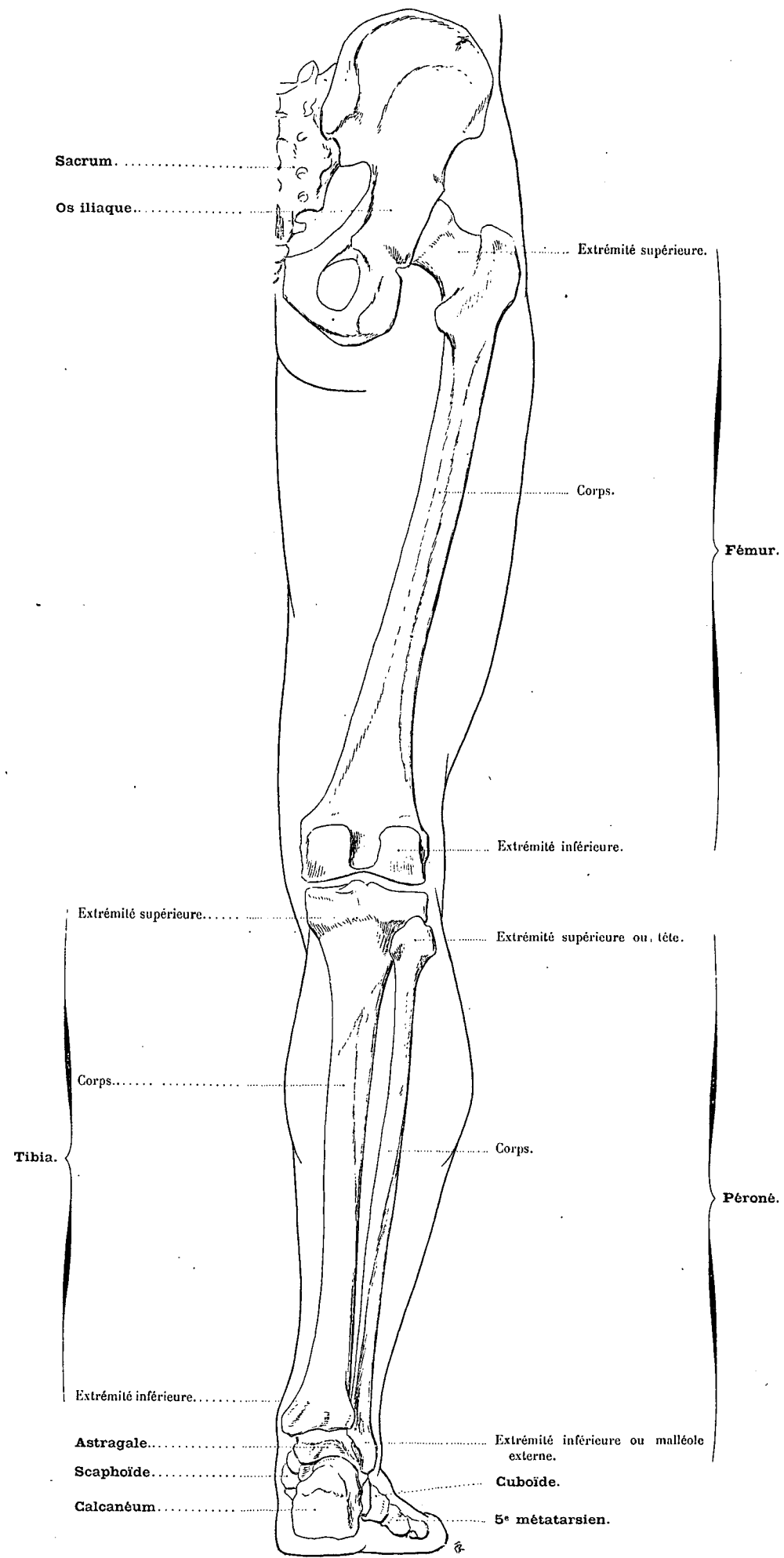
ARTICULATIONS DU PIED





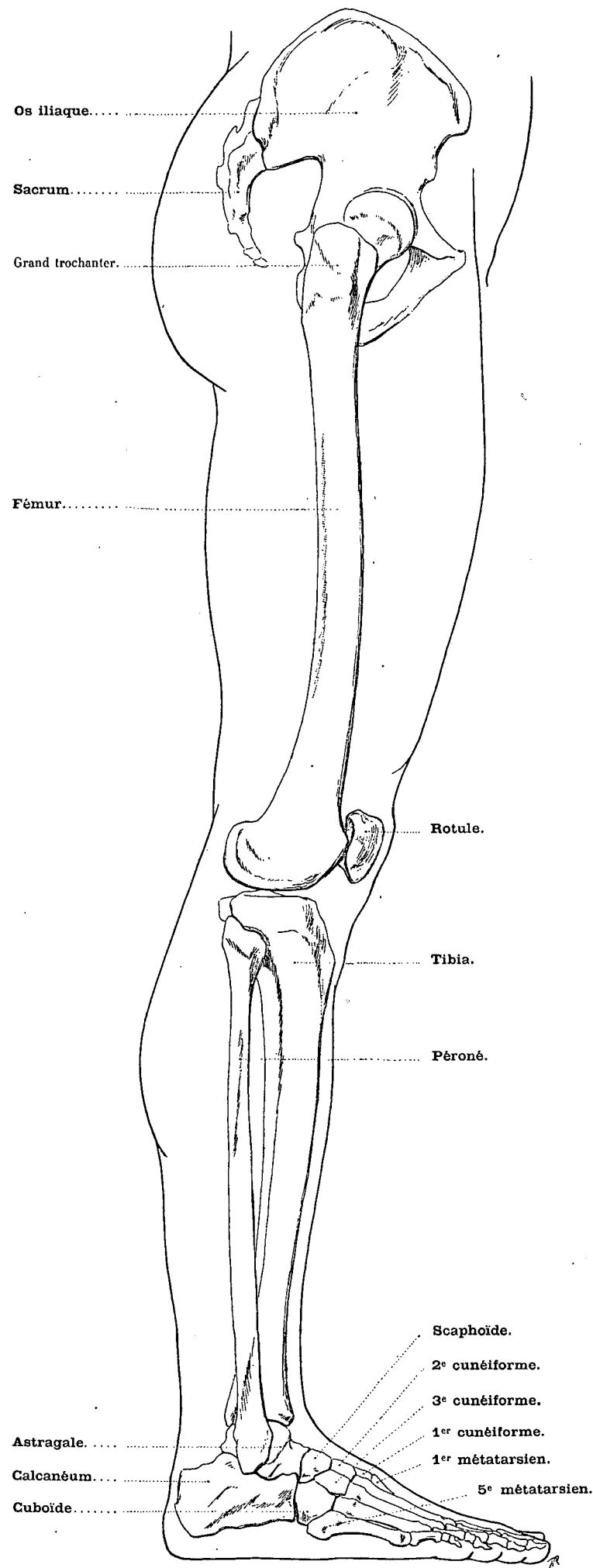
PLAN ANTÉRIEUR.

Dr Paul Richer del.



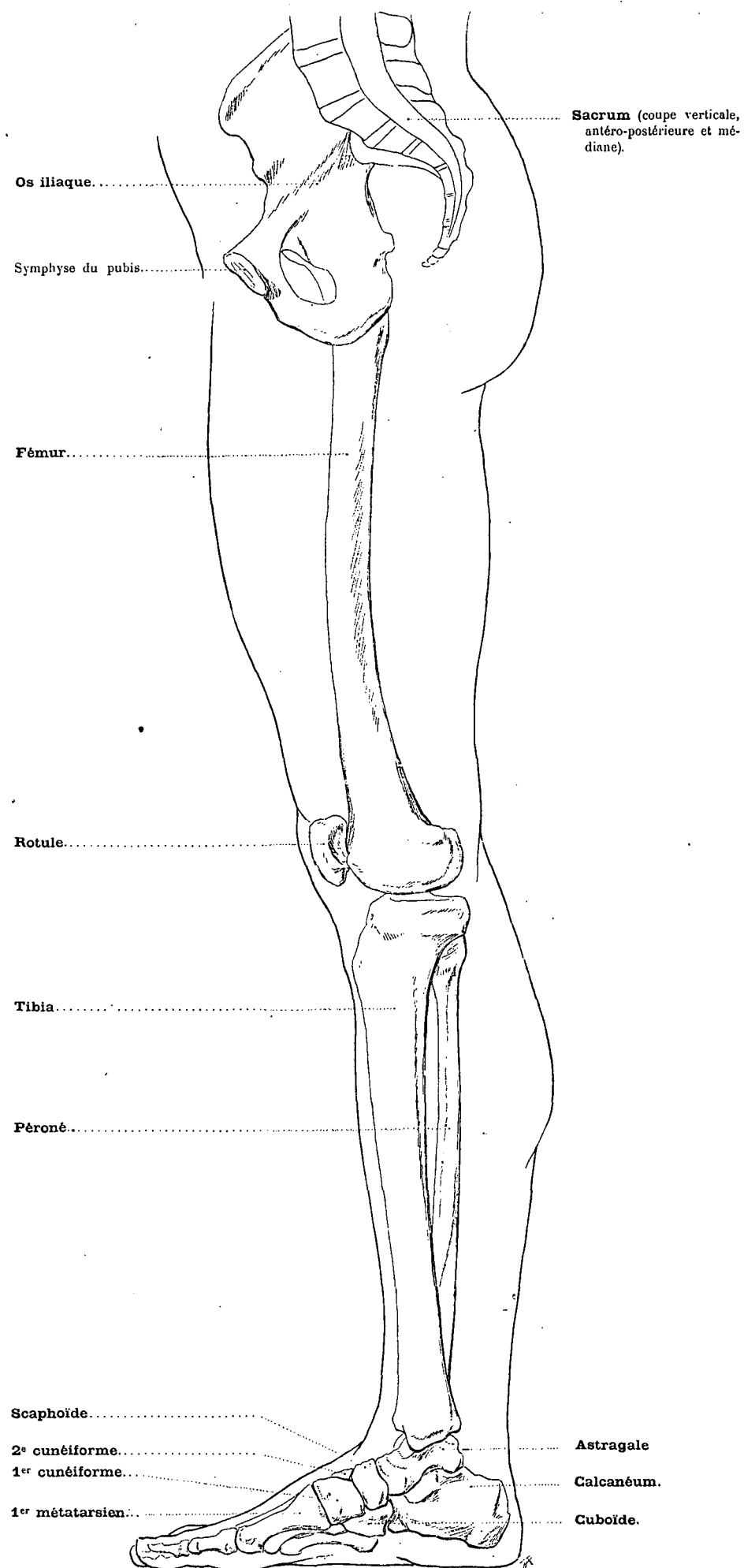
PLAN POSTÉRIEUR.

Dr Paul Richer del.



Dr Paul Richer del.

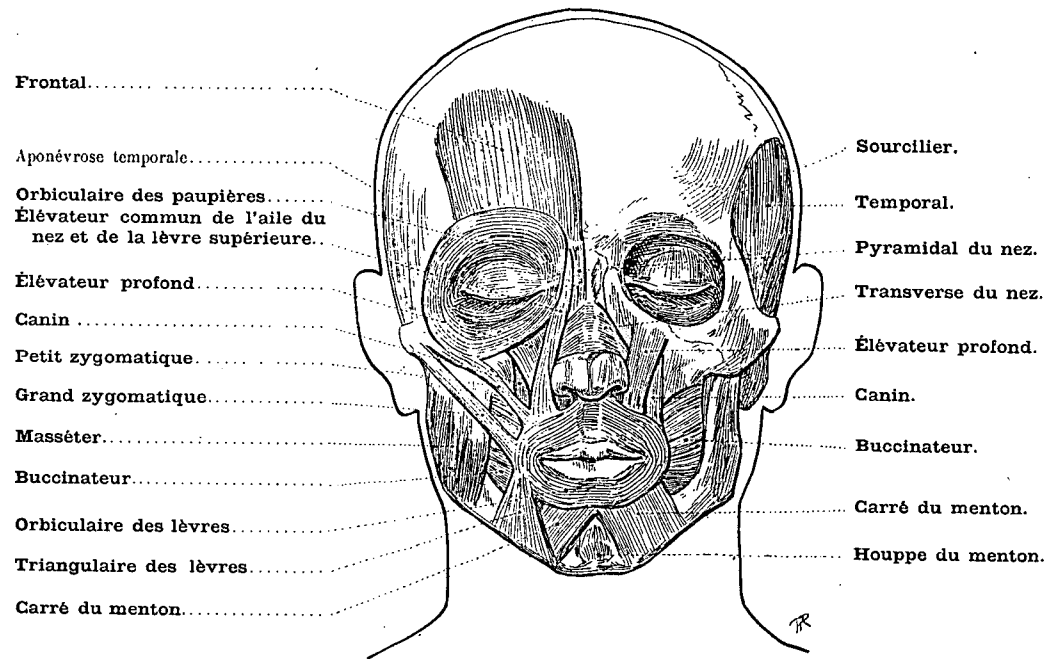
PLAN LATÉRAL EXTERNE.



PLAN LATÉRAL INTERNE.

Dr Paul Richer del.

MYOLOGIE



MUSCLES DE LA TÊTE.

Dr Paul Richer del.

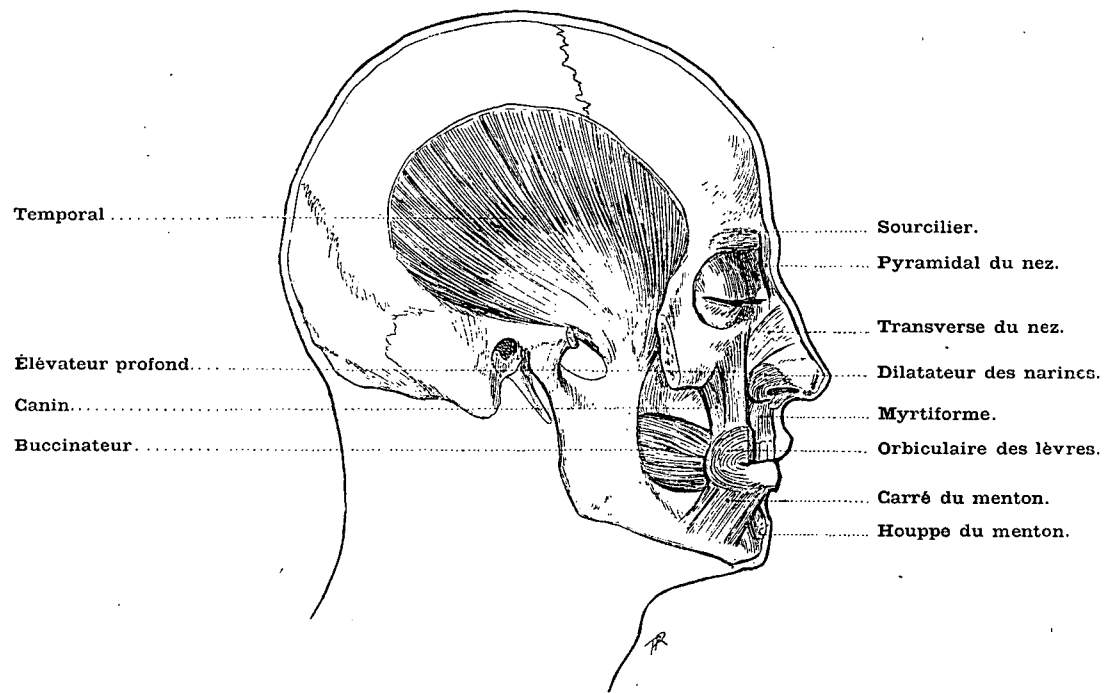


FIG. 1. — COUCHE PROFONDE.

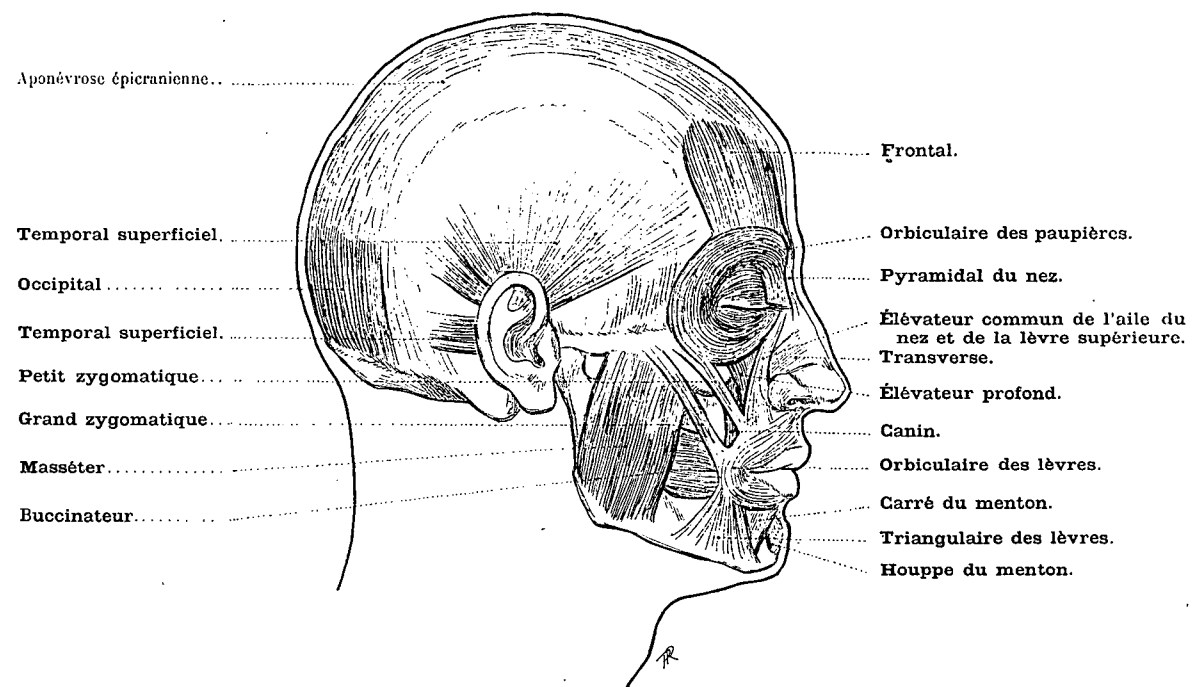
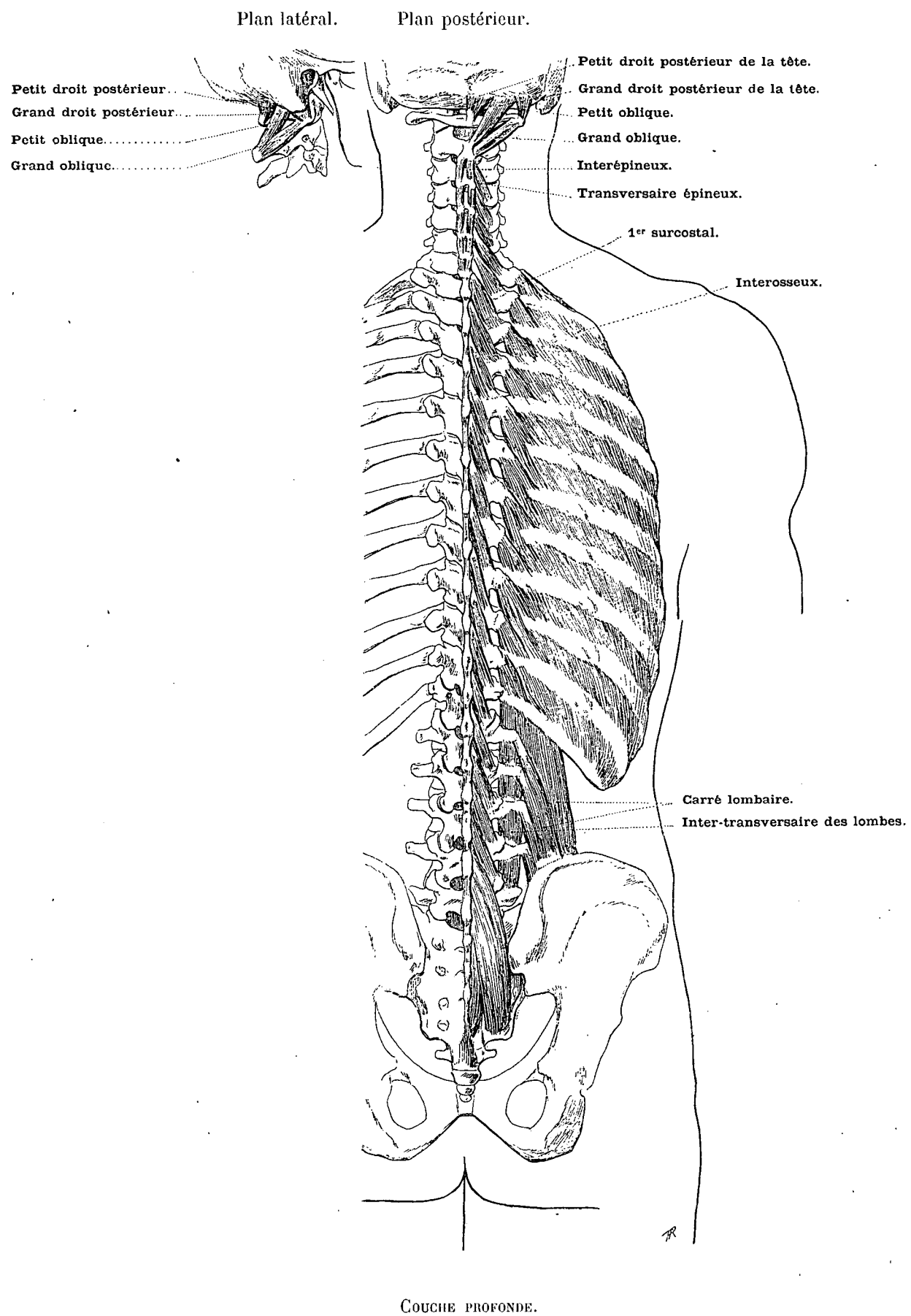


FIG. 2. — COUCHE SUPERFICIELLE.



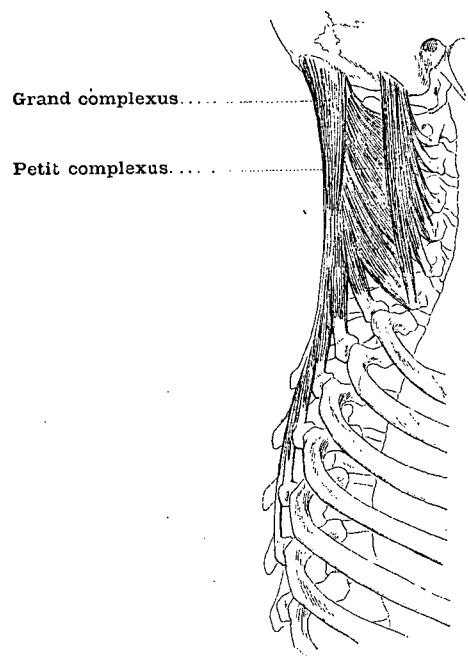


FIG. 1. — GRAND ET PETIT COMPLEXUS (Plan latéral).

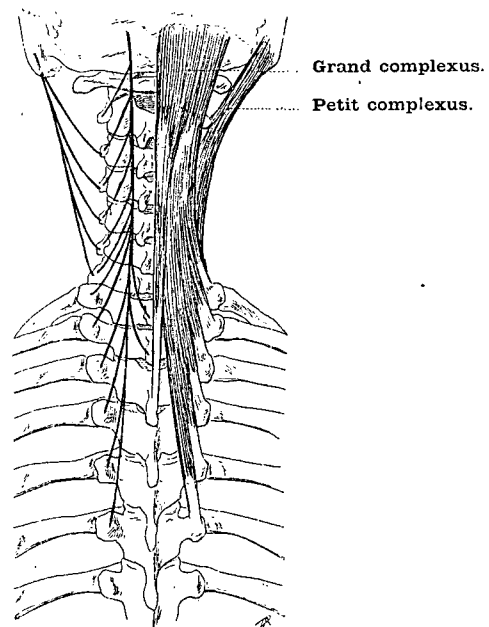


FIG. 2. — GRAND ET PETIT COMPLEXUS (Plan postérieur).
(Sur le côté gauche, les traits de force schématisent les insertions musculaires.)

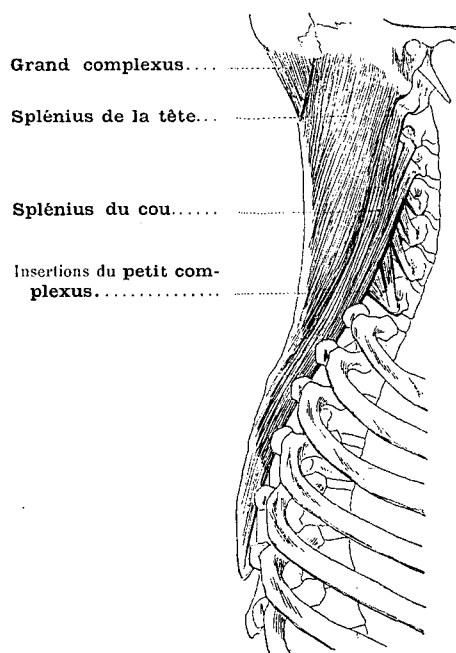


FIG. 3. — SPLÉNIUS (Plan latéral).

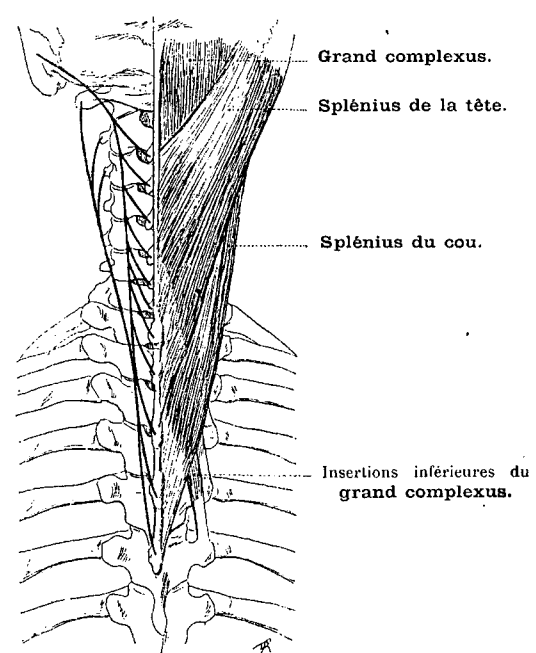
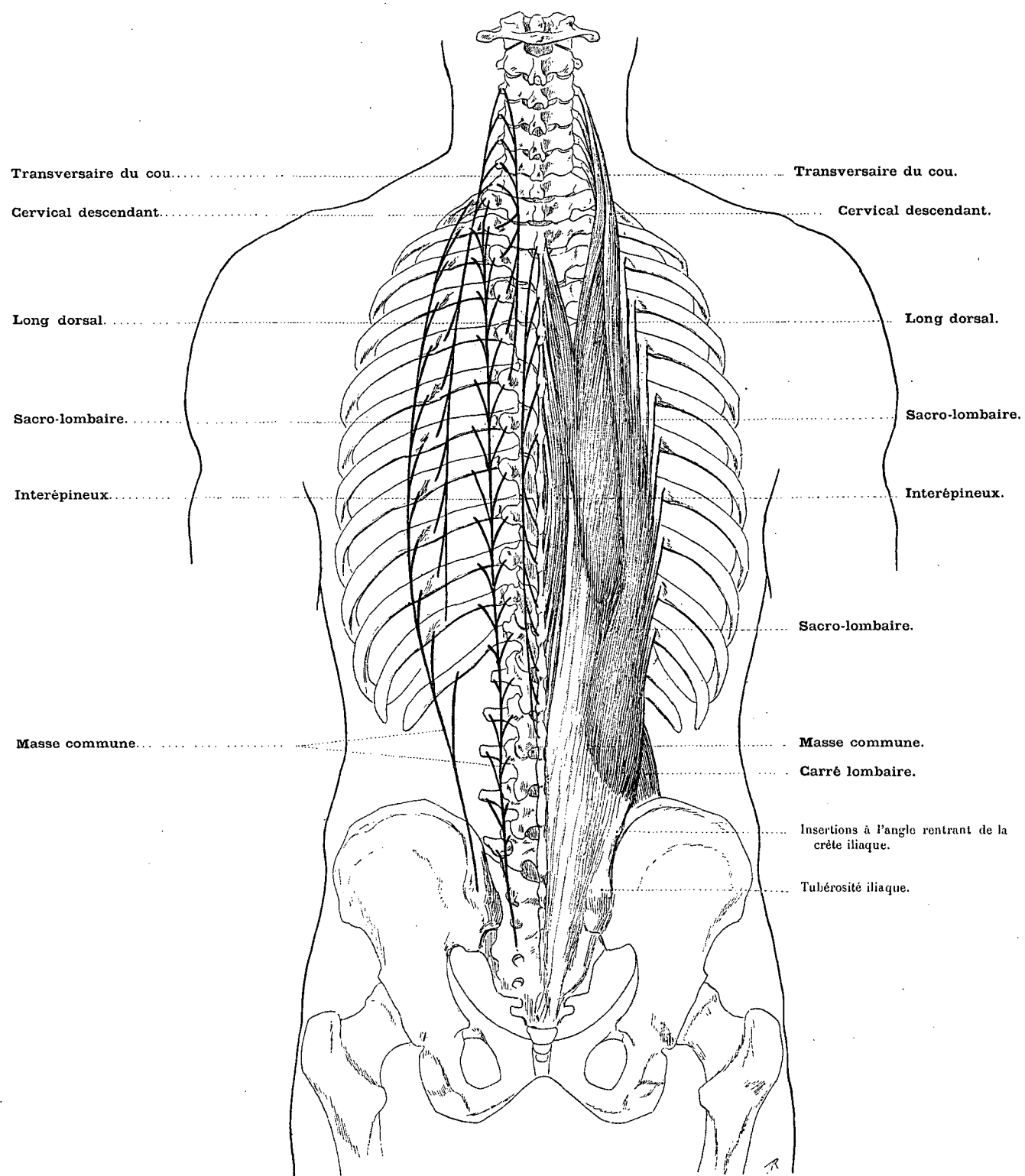


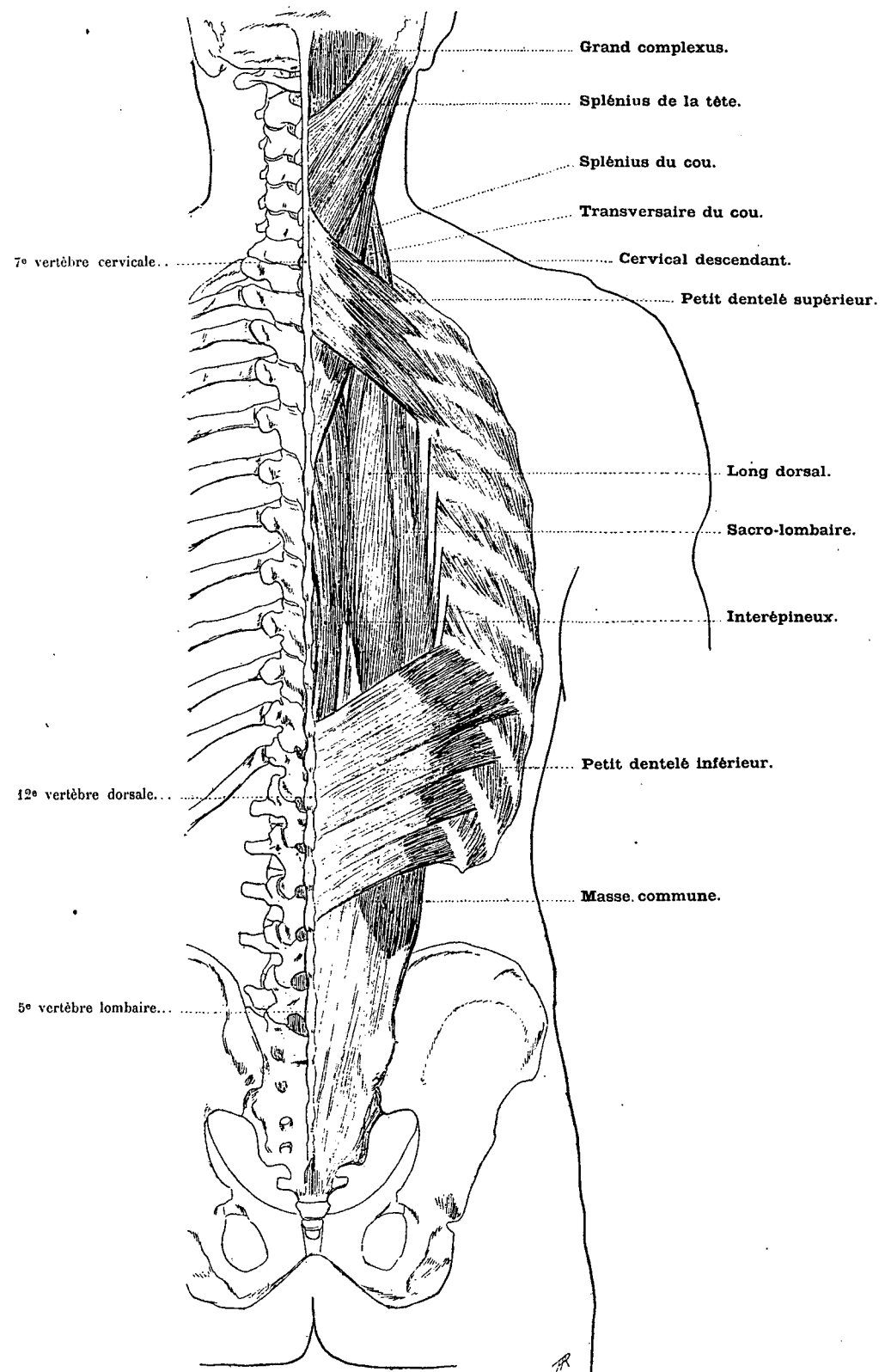
FIG. 4. — SPLÉNIUS (Plan postérieur).
(Sur le côté gauche, les traits de force schématisent les insertions musculaires.)



MUSCLES SPINAUX.

(Sur le côté gauche de la figure, les traits de force résument les insertions musculaires.)

Dr Paul Richer del.



PETITS DENTELÉS.

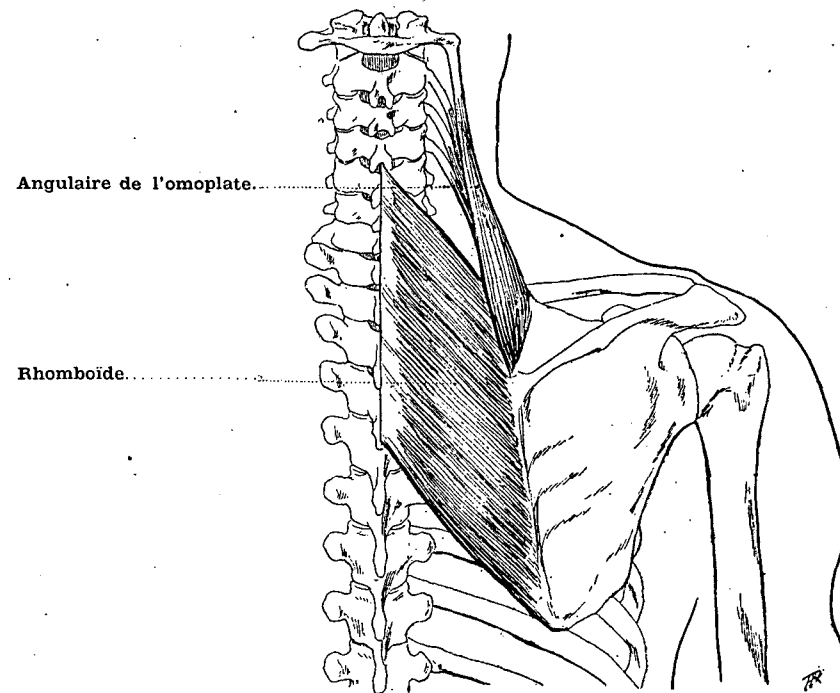


FIG. 1. — RHOMBOÏDE ET ANGULAIRE DE L'OMOPLATE.

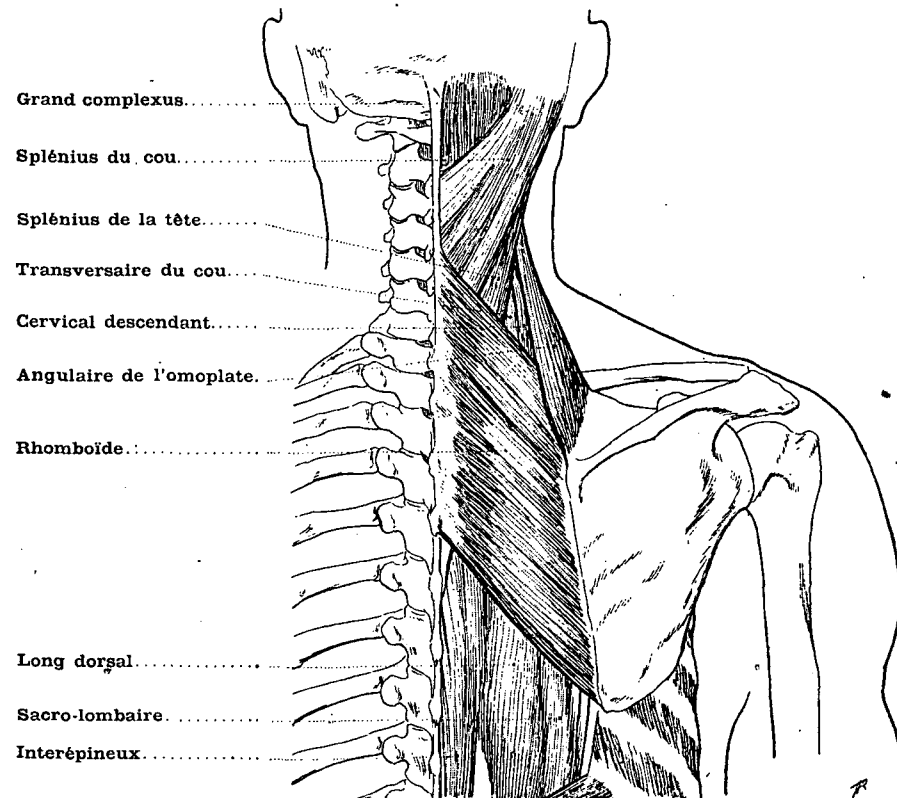
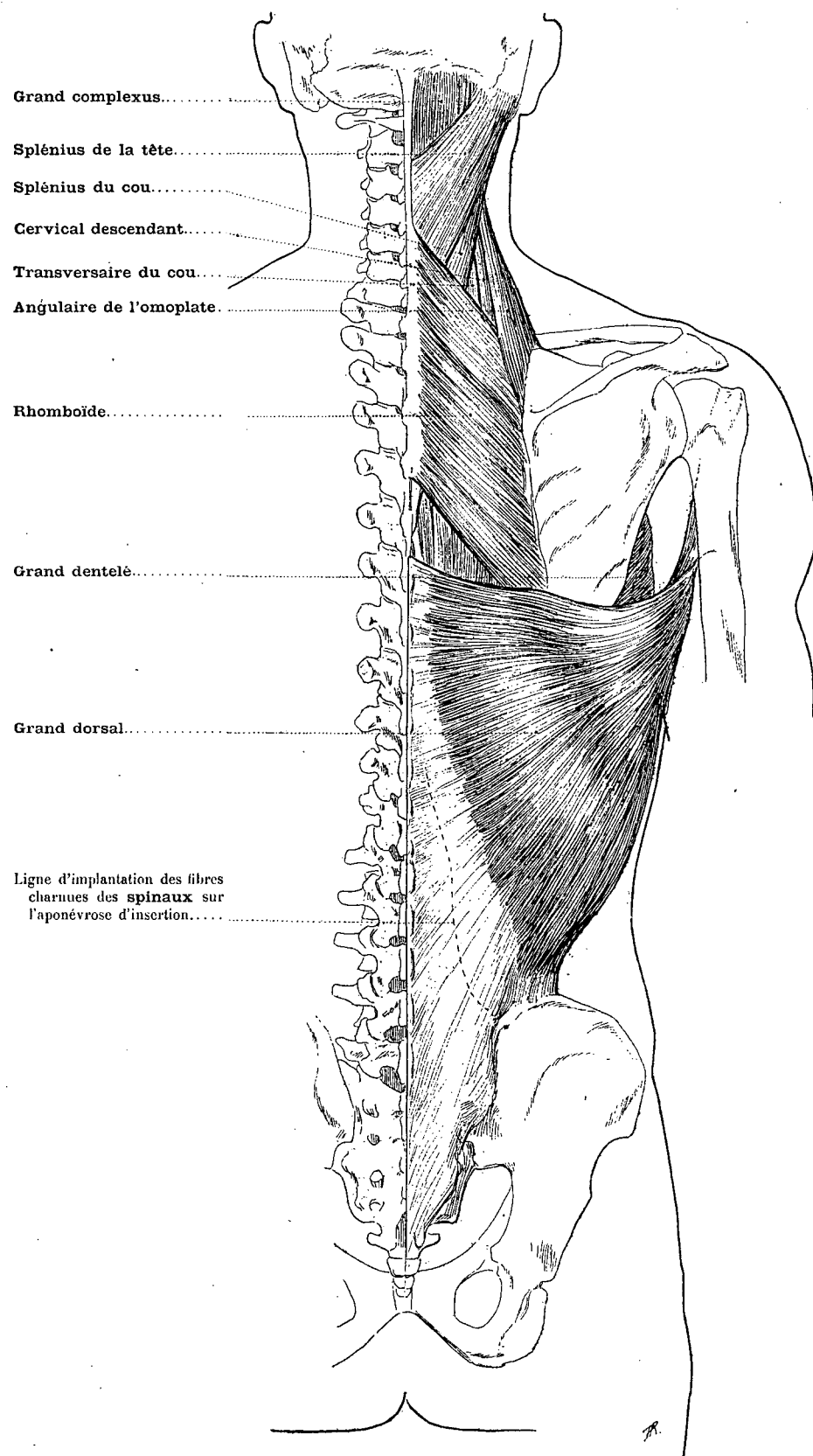
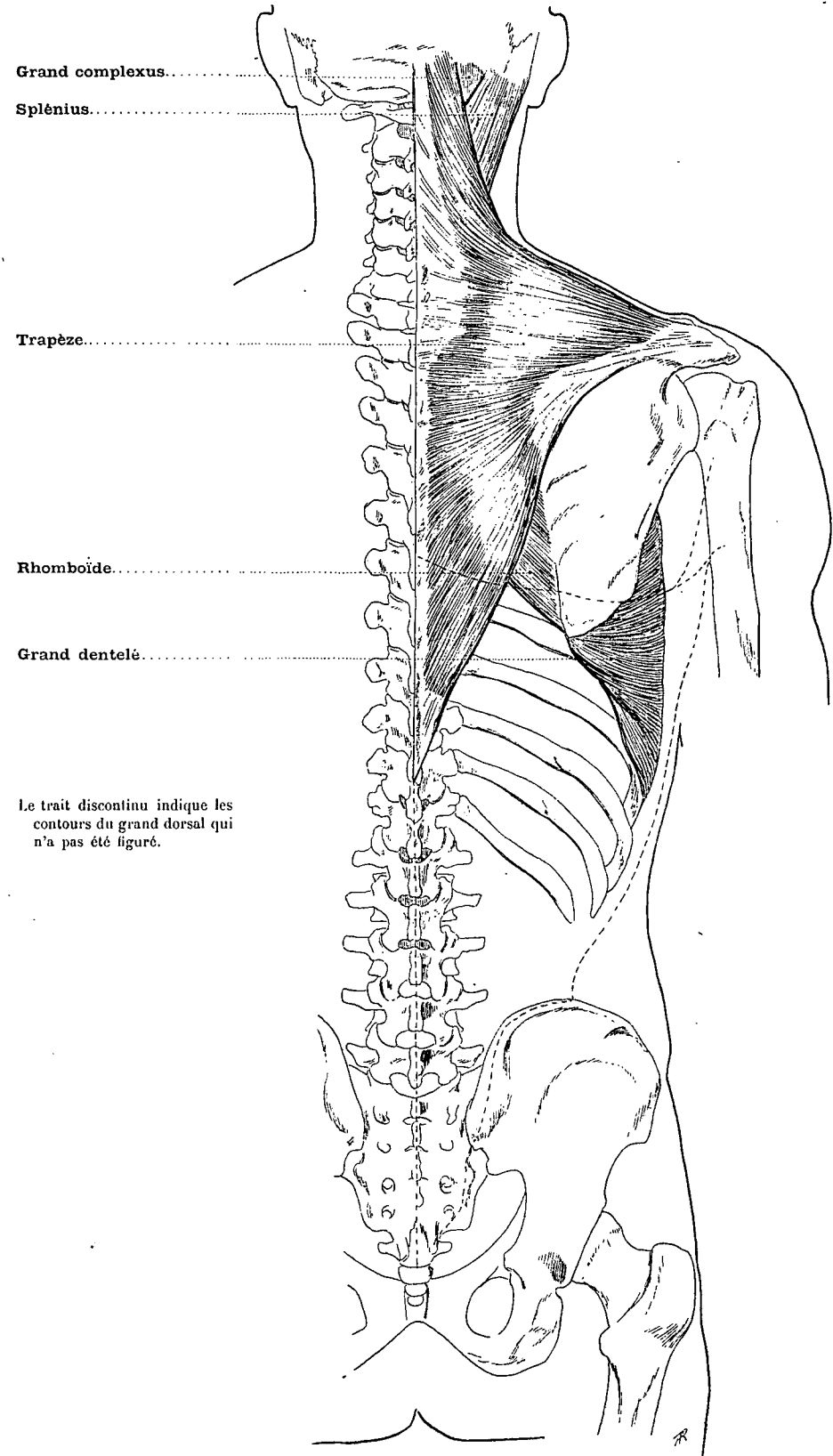


FIG. 2. — RHOMBOÏDE ET ANGULAIRE DE L'OMOPLATE AVEC LES MUSCLES SOUS-JACENTS.



GRAND DORSAL.



TRAPEZE.

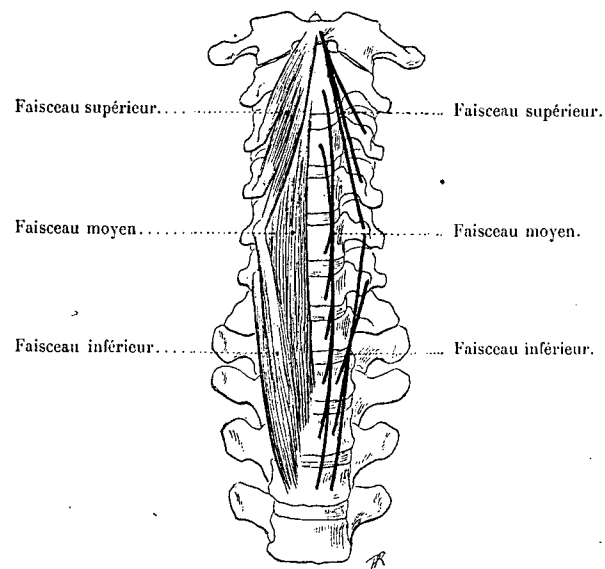


FIG. 1. — LONG DU COU.

(Les traits de force situés sur le côté droit donnent le schéma des insertions musculaires.)

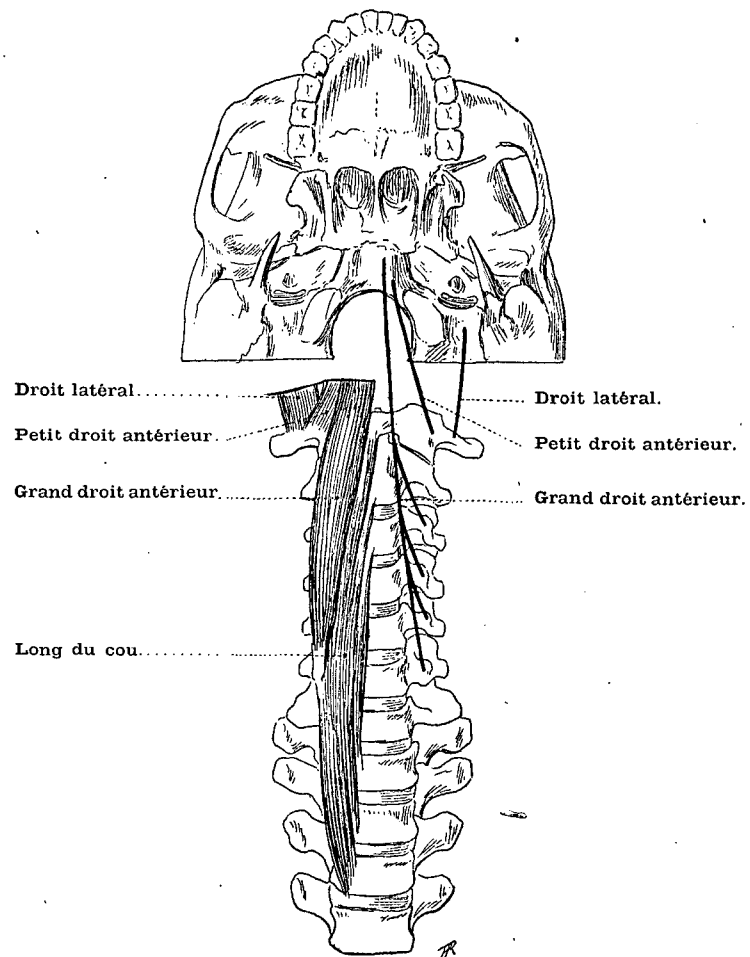


FIG. 2. — COUCHE ANTÉRIEURE PROFONDE.

(Les traits de force situés sur le côté droit donnent le schéma des insertions musculaires.)

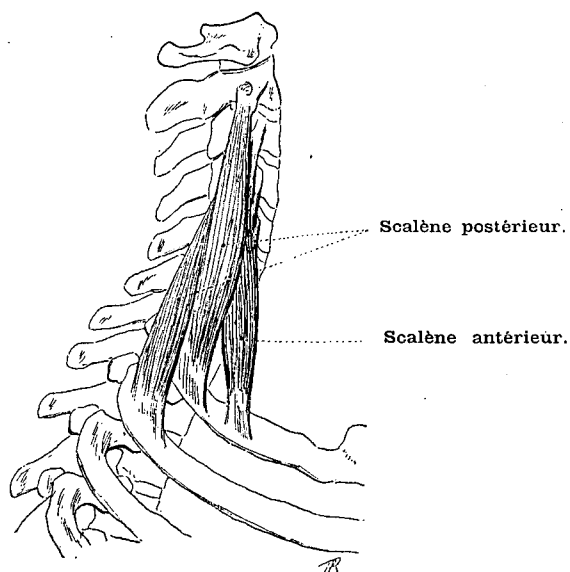


FIG. 3. — SCALÈNES (Plan latéral).

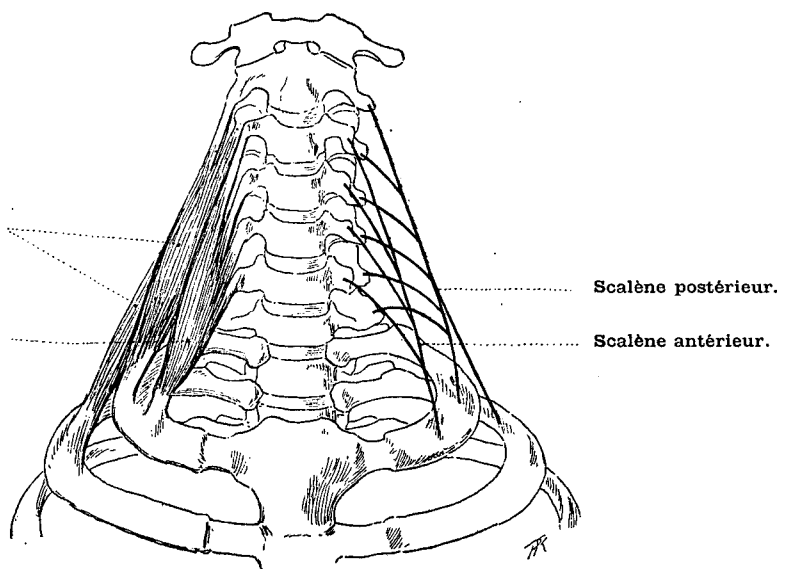


FIG. 4. — SCALÈNES (Plan antérieur).

(Les traits de force situés sur le côté gauche donnent le schéma des insertions musculaires.)

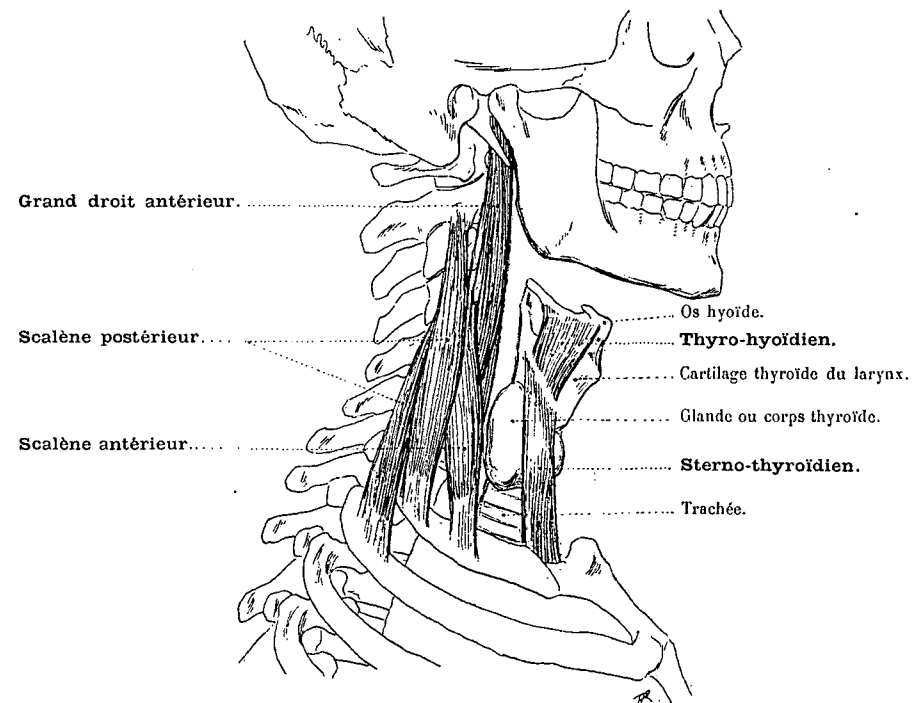


FIG. 1.

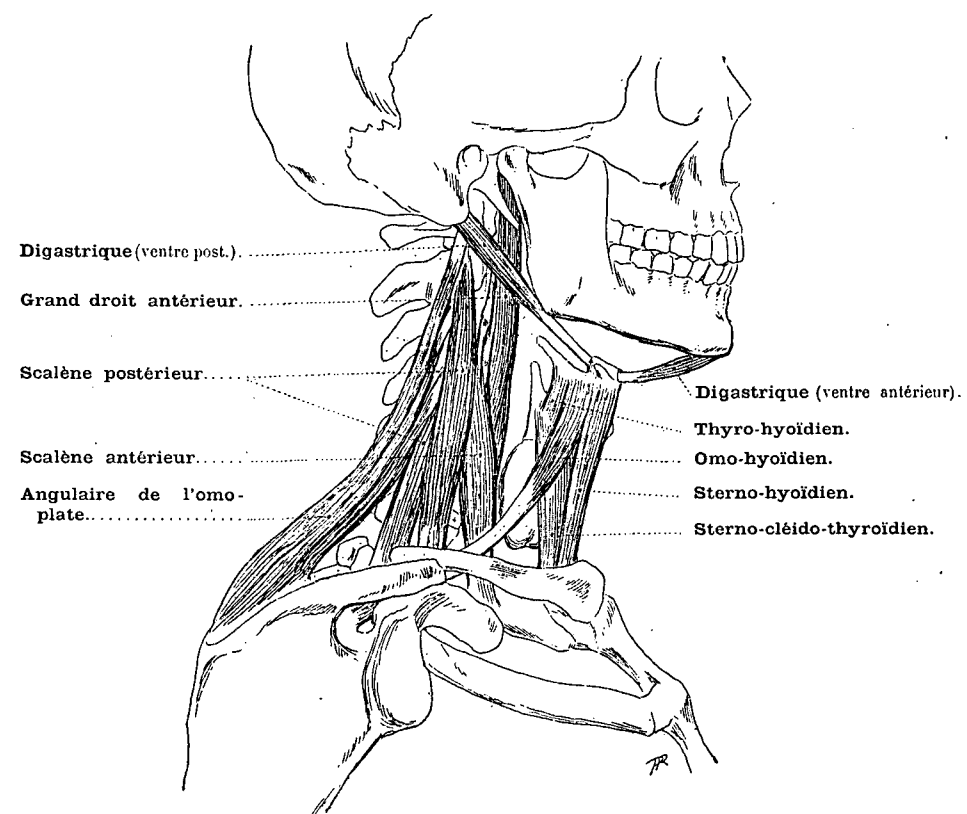


FIG. 2.

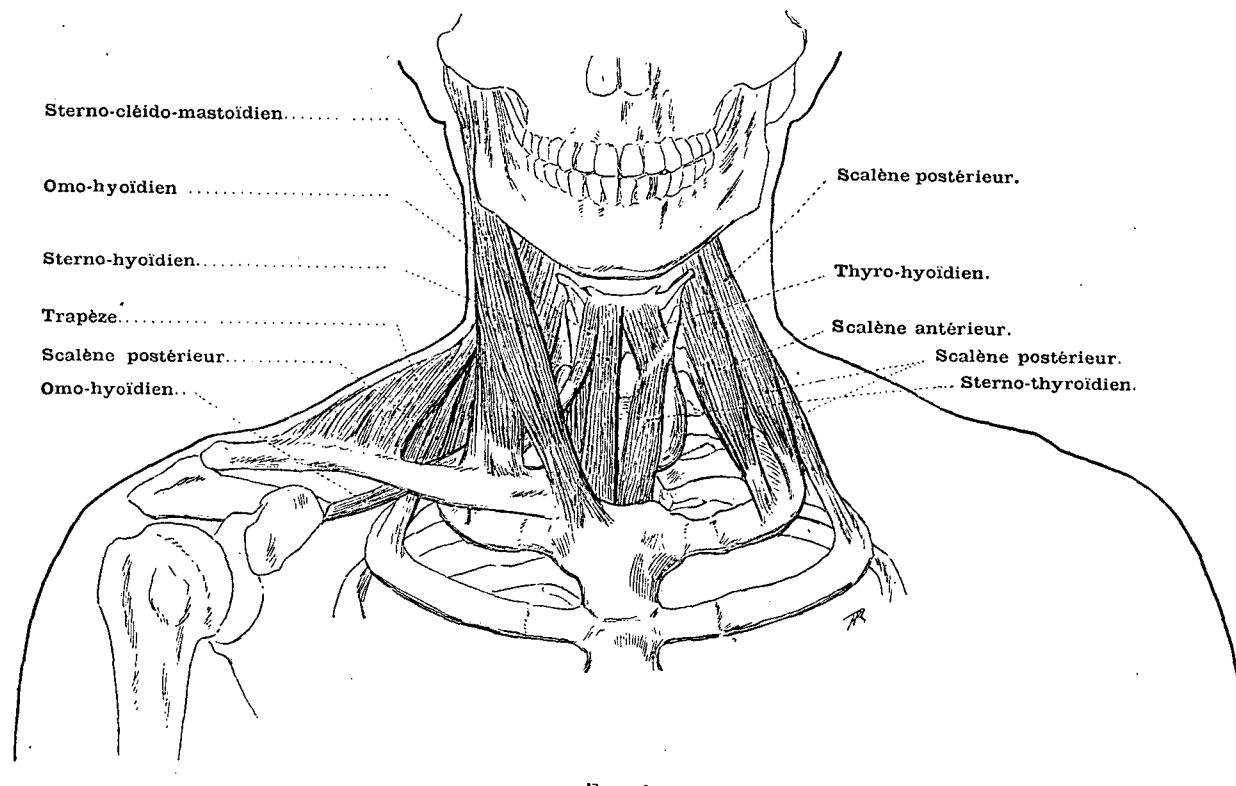


FIG. 1.

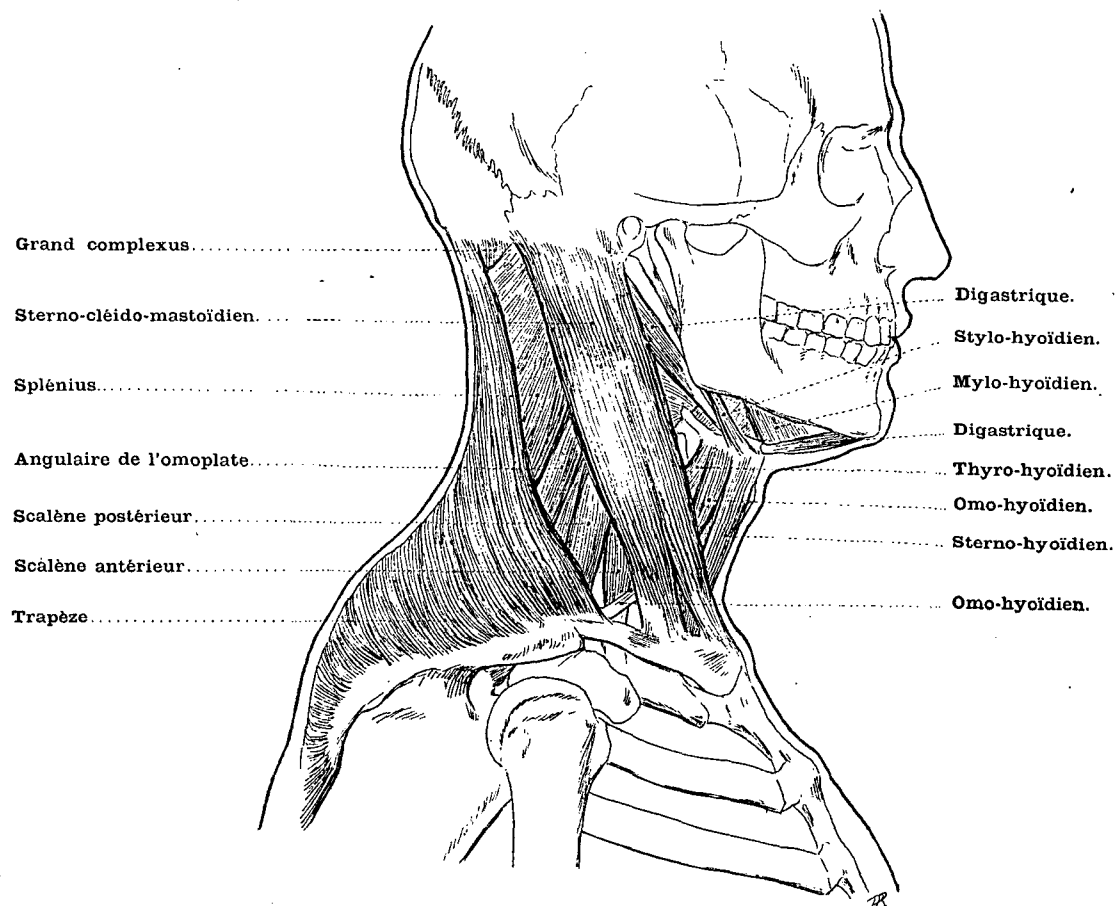


FIG. 2.

Dr Paul Richer del.

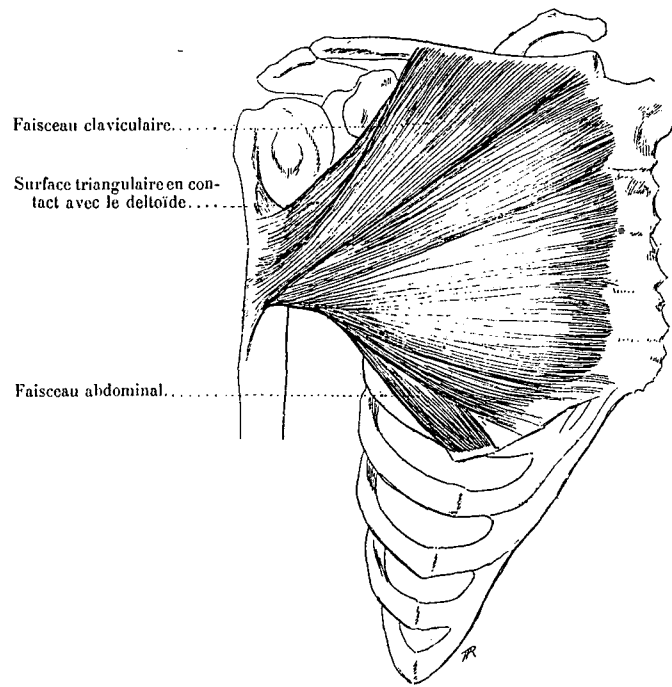


FIG. 1. — GRAND PECTORAL.

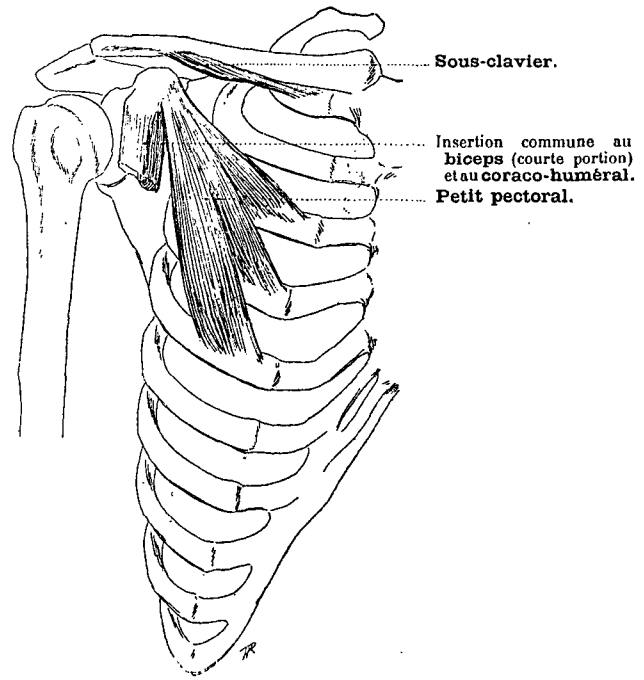


FIG. 2. — PETIT PECTORAL.

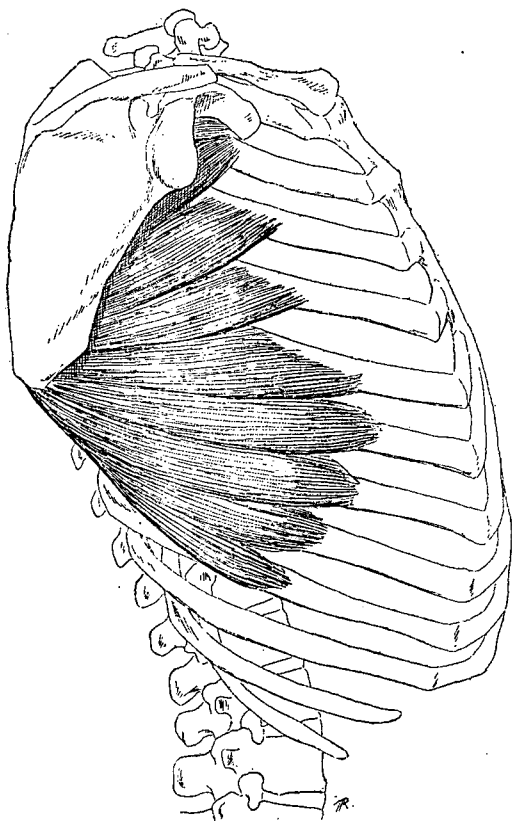


FIG. 3. — GRAND DENTELE.

L'omoplate étant dans sa position normale.

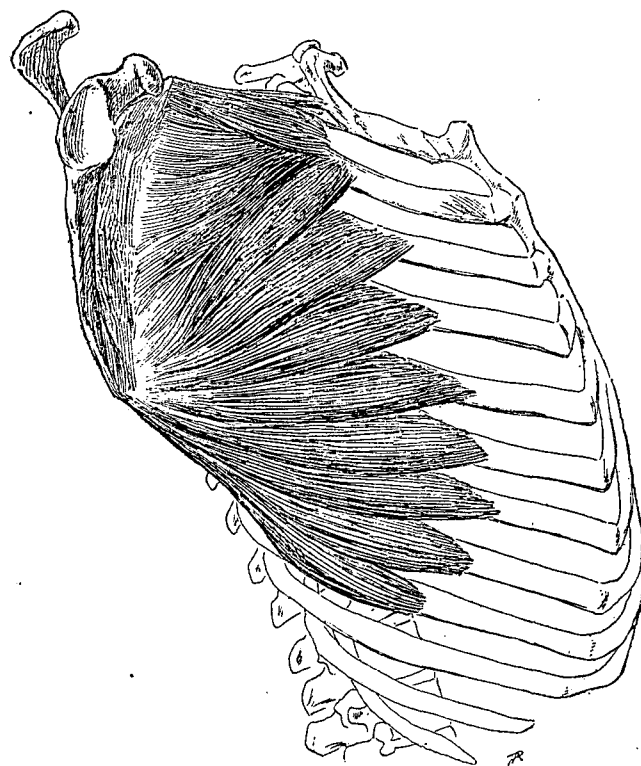


FIG. 4. — GRAND DENTELE.

L'omoplate écarté du thorax pour montrer les insertions de ce muscle au bord spinal.

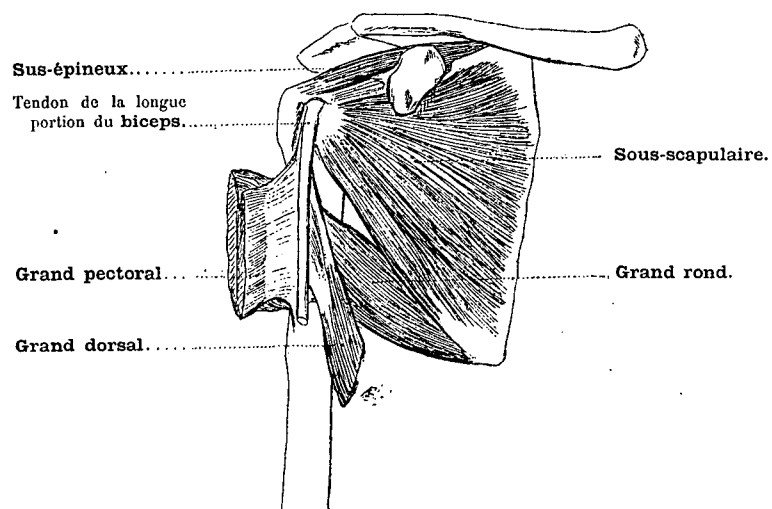


FIG. 1. — PLAN ANTÉRIEUR.

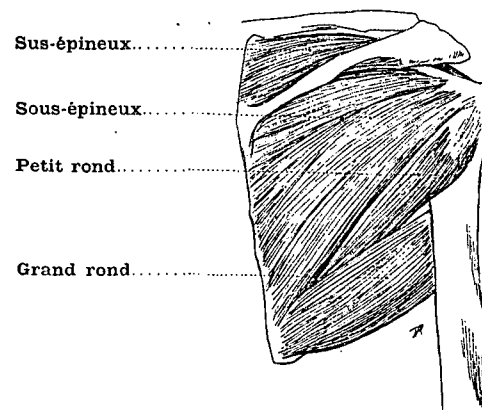


FIG. 3. — PLAN POSTÉRIEUR.

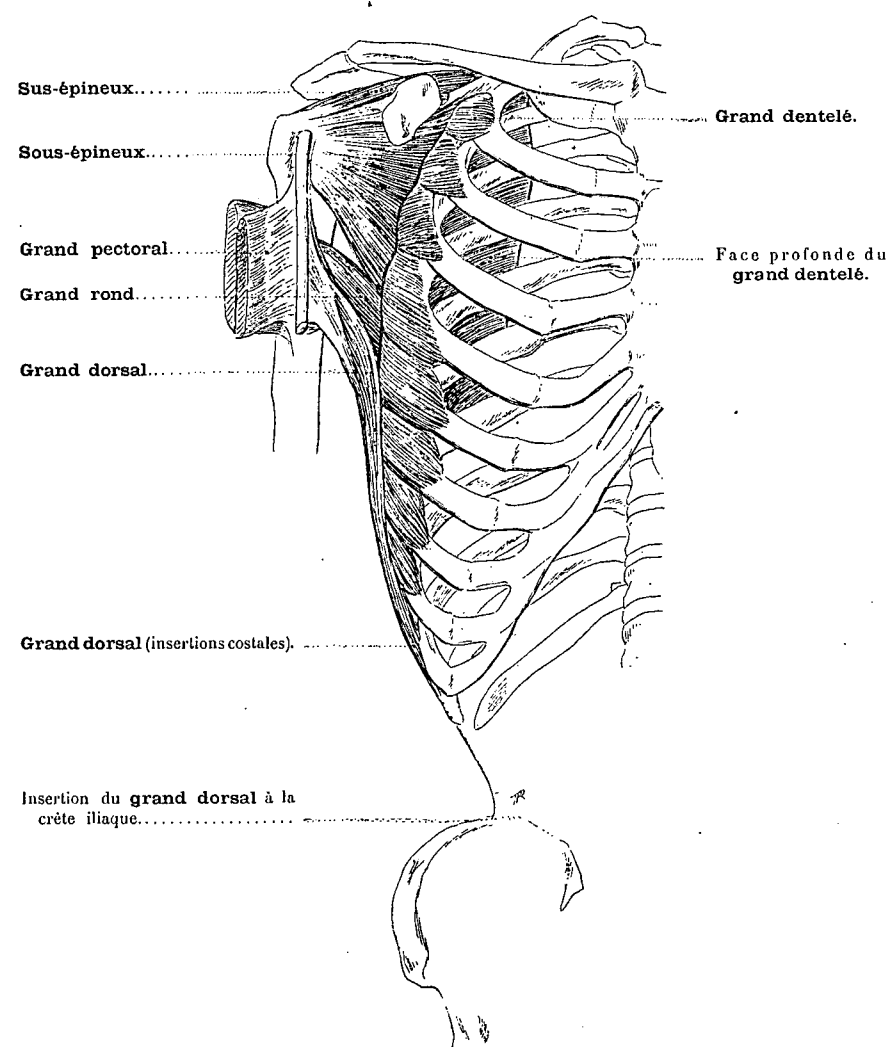


FIG. 2. — PLAN ANTÉRIEUR.

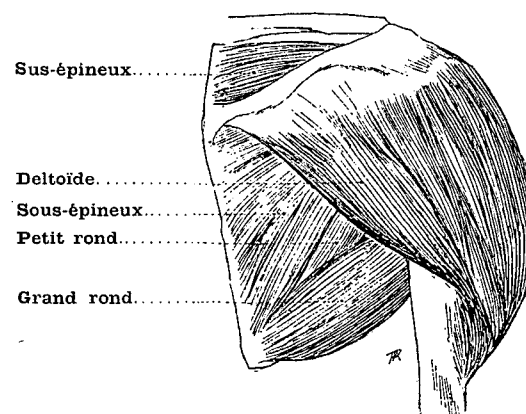


FIG. 4. — DELTOÏDE. PLAN POSTÉRIEUR.

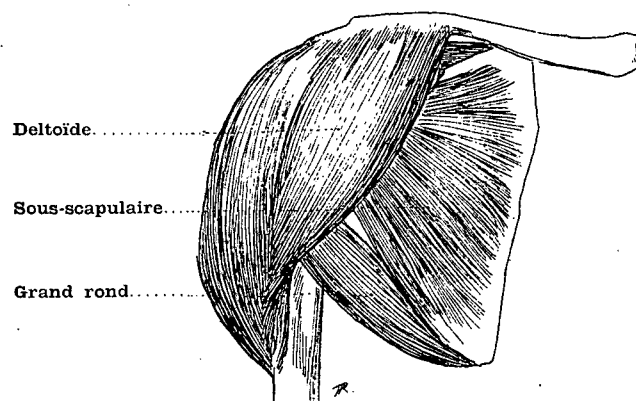


FIG. 5. — DELTOÏDE. PLAN ANTÉRIEUR.

MUSCLES DE L'ABDOMEN

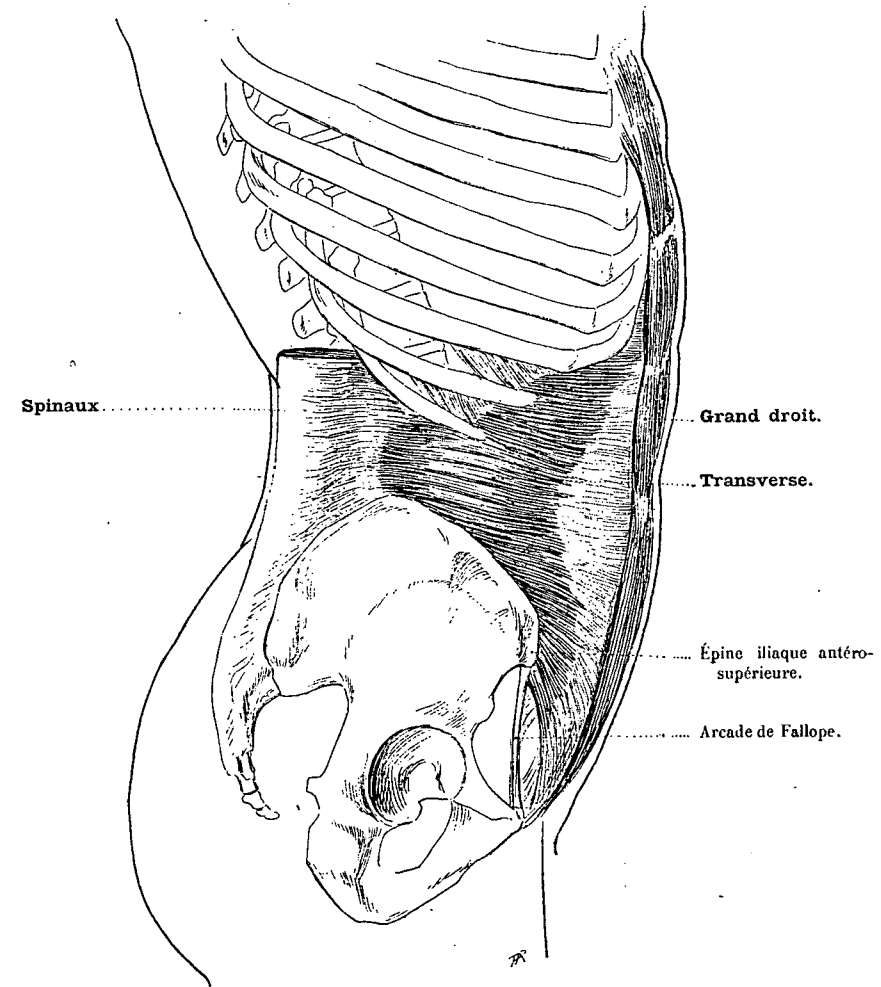


FIG. 1. — TRANSVERSE DE L'ABDOMEN (Couche profonde).

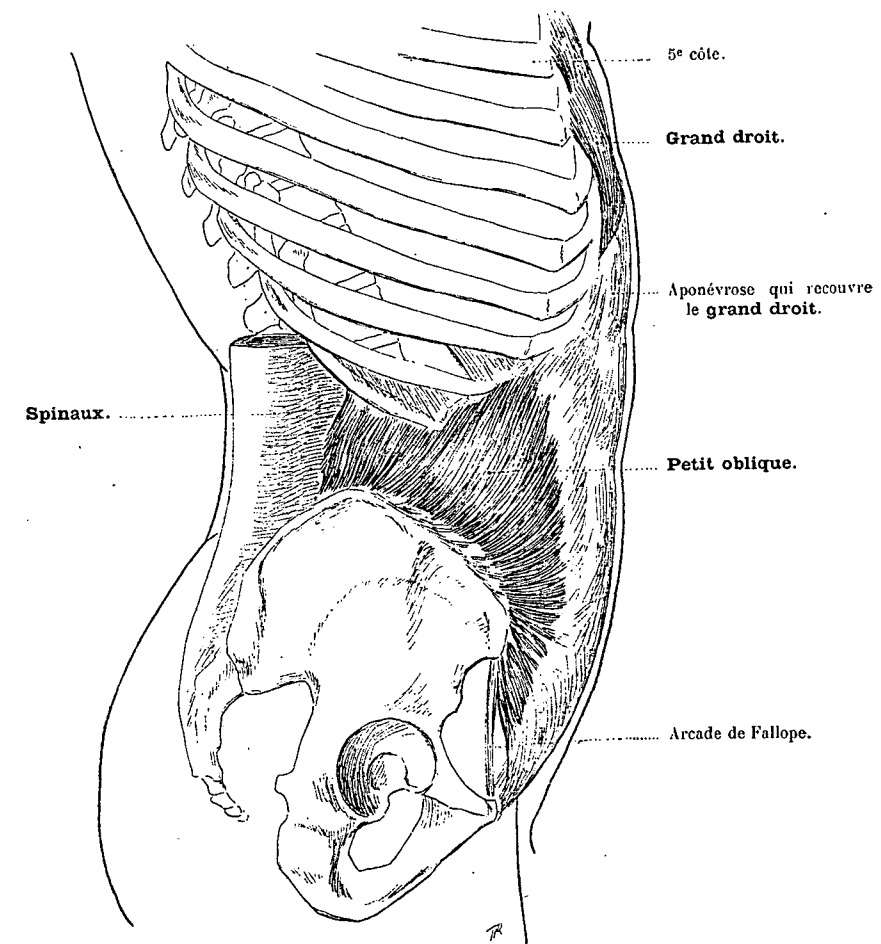


FIG. 2. — PETIT OBLIQUE DE L'ABDOMEN (Couche moyenne).

Dr Paul Richer del.

MUSCLES DE L'ABDOMEN (SUITE)

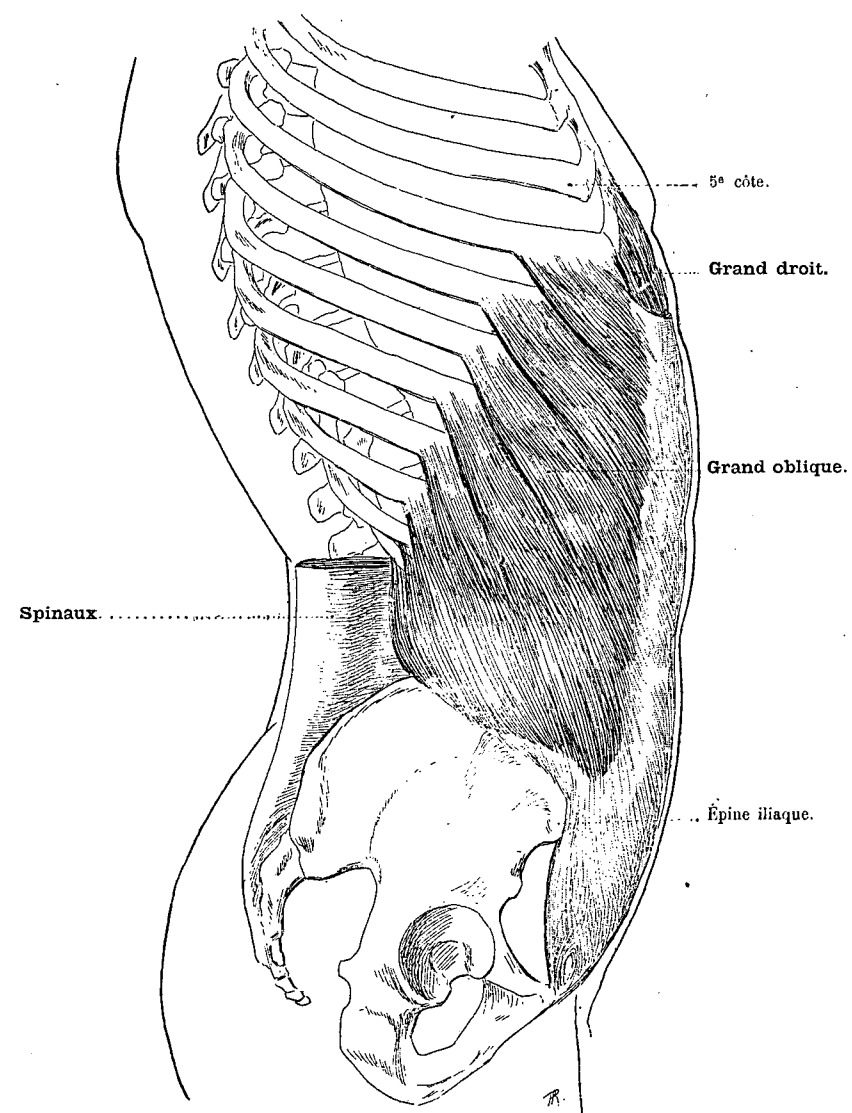


FIG. 1. — GRAND OBLIQUE DE L'ABDOMEN (Couche superficielle).

Dr Paul Richer del.

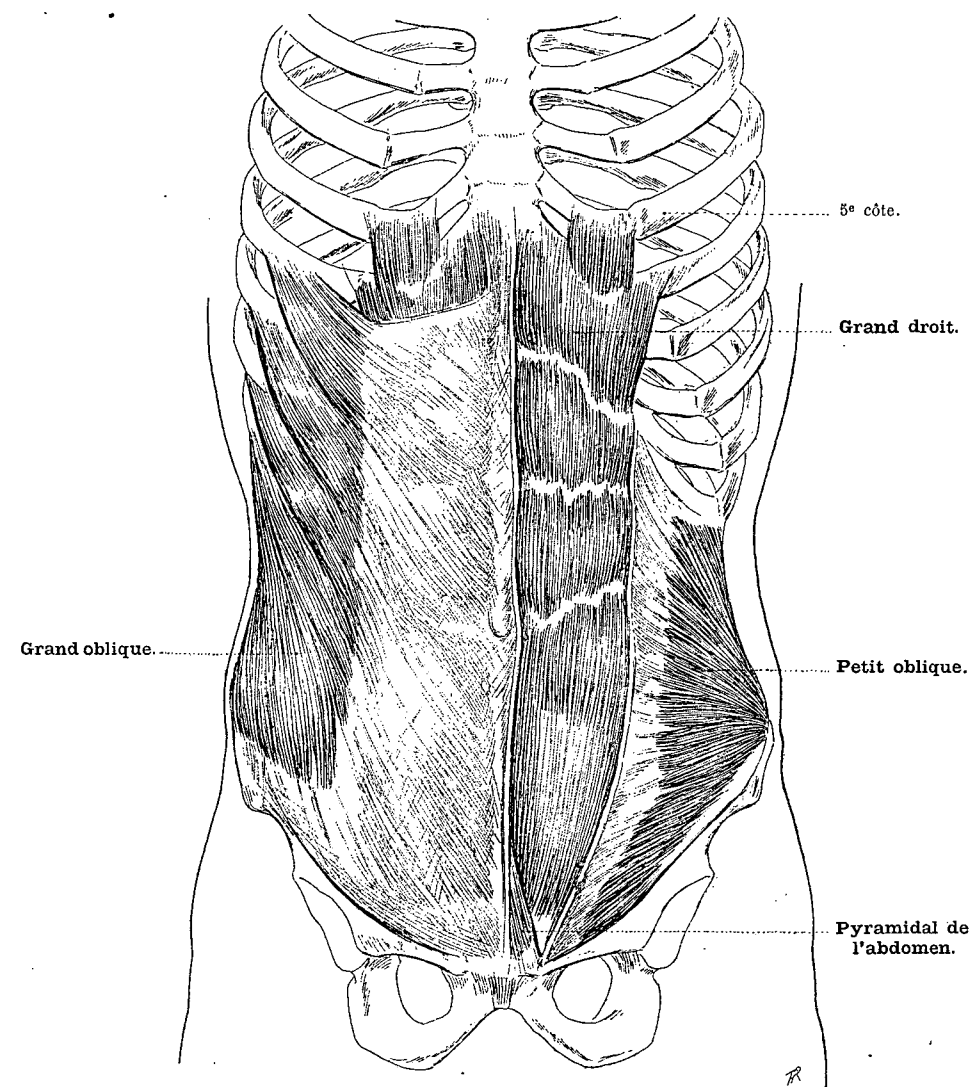


FIG. 2. — GRAND DROIT DE L'ABDOMEN.

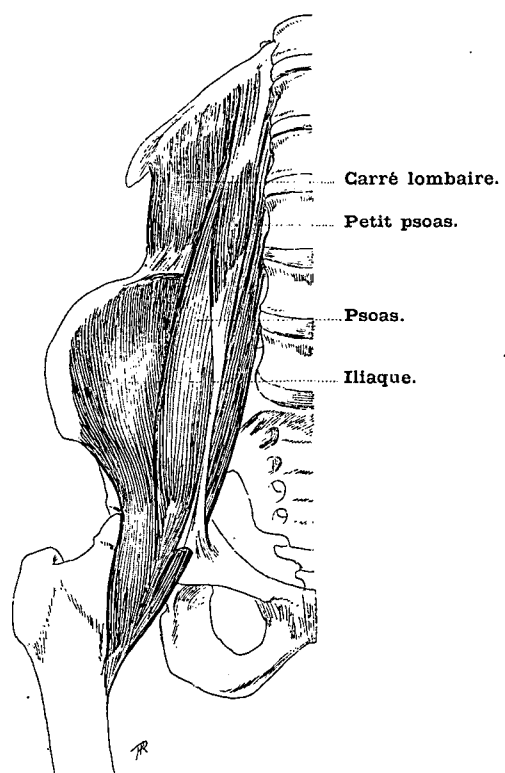
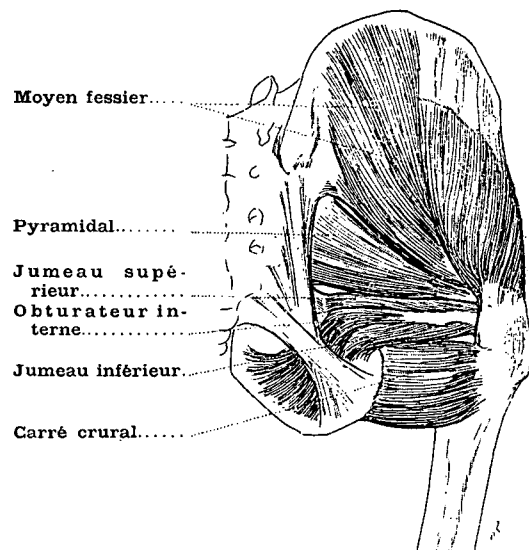


FIG. 4. — PLAN ANTÉRIEUR.

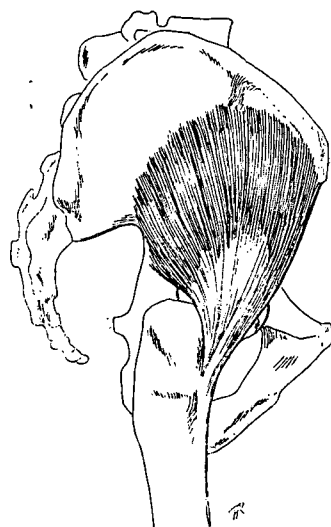

FIG. 3. — PETIT FESSIER.



PLAN POSTÉRIEUR. COUCHE PROFONDE.

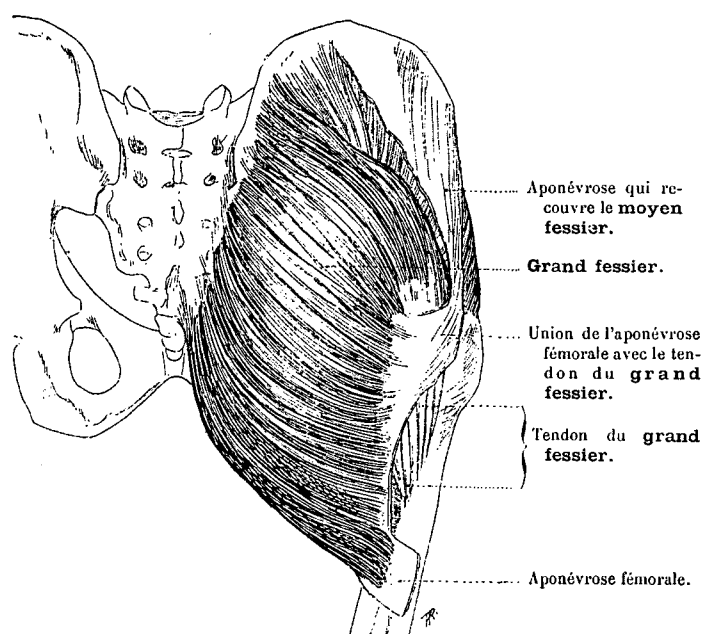
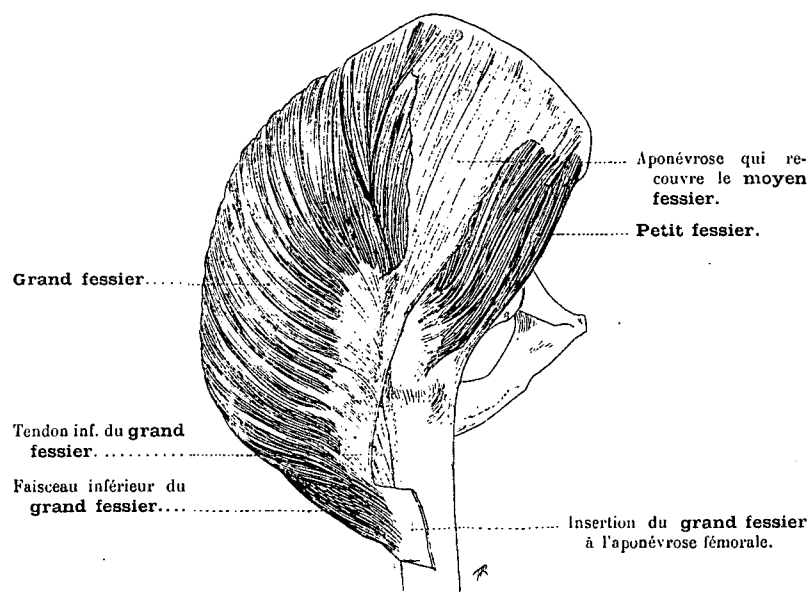
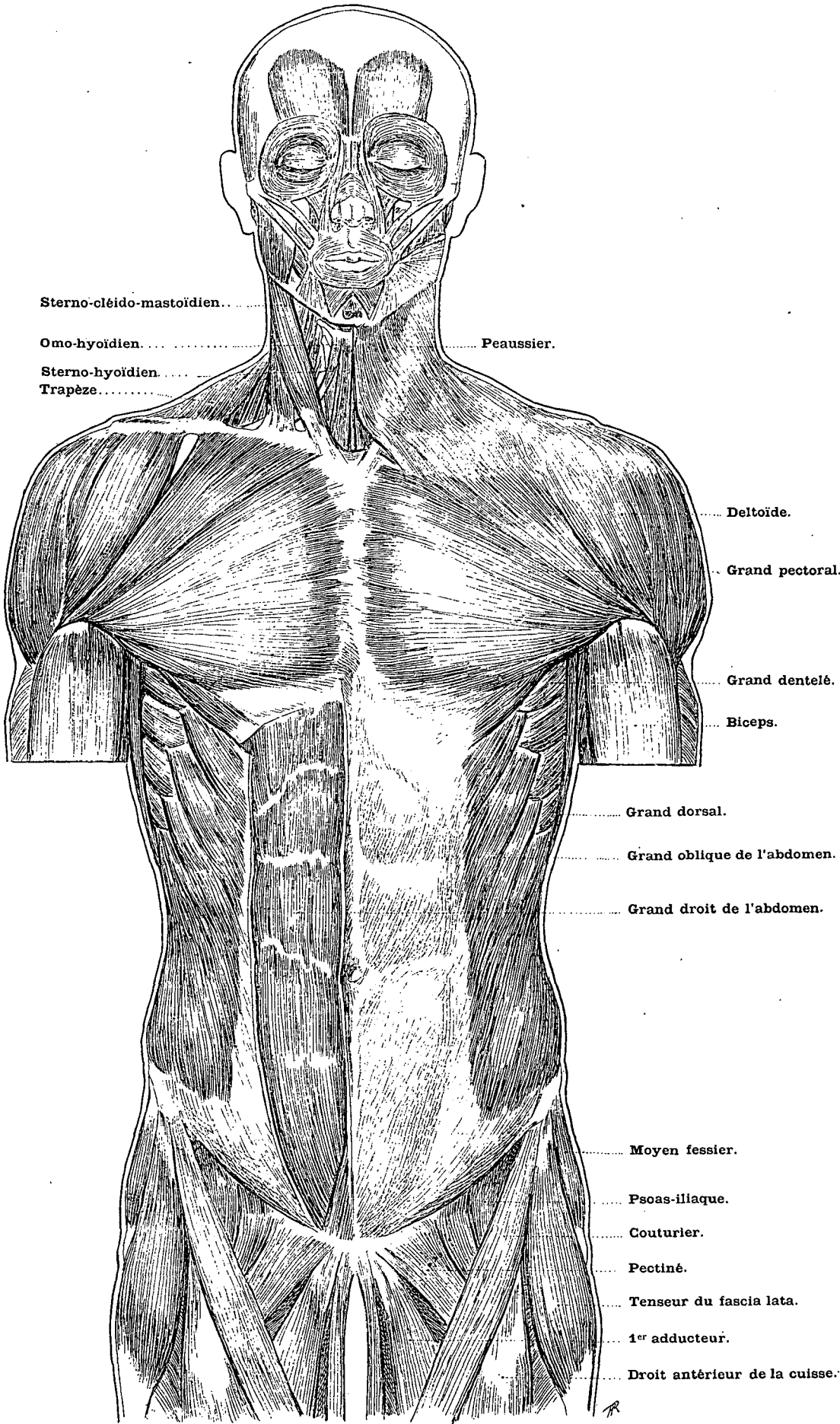


FIG. 2. — PLAN POSTÉRIEUR. COUCHE SUPERFICIELLE.

Dr Paul Richer del.

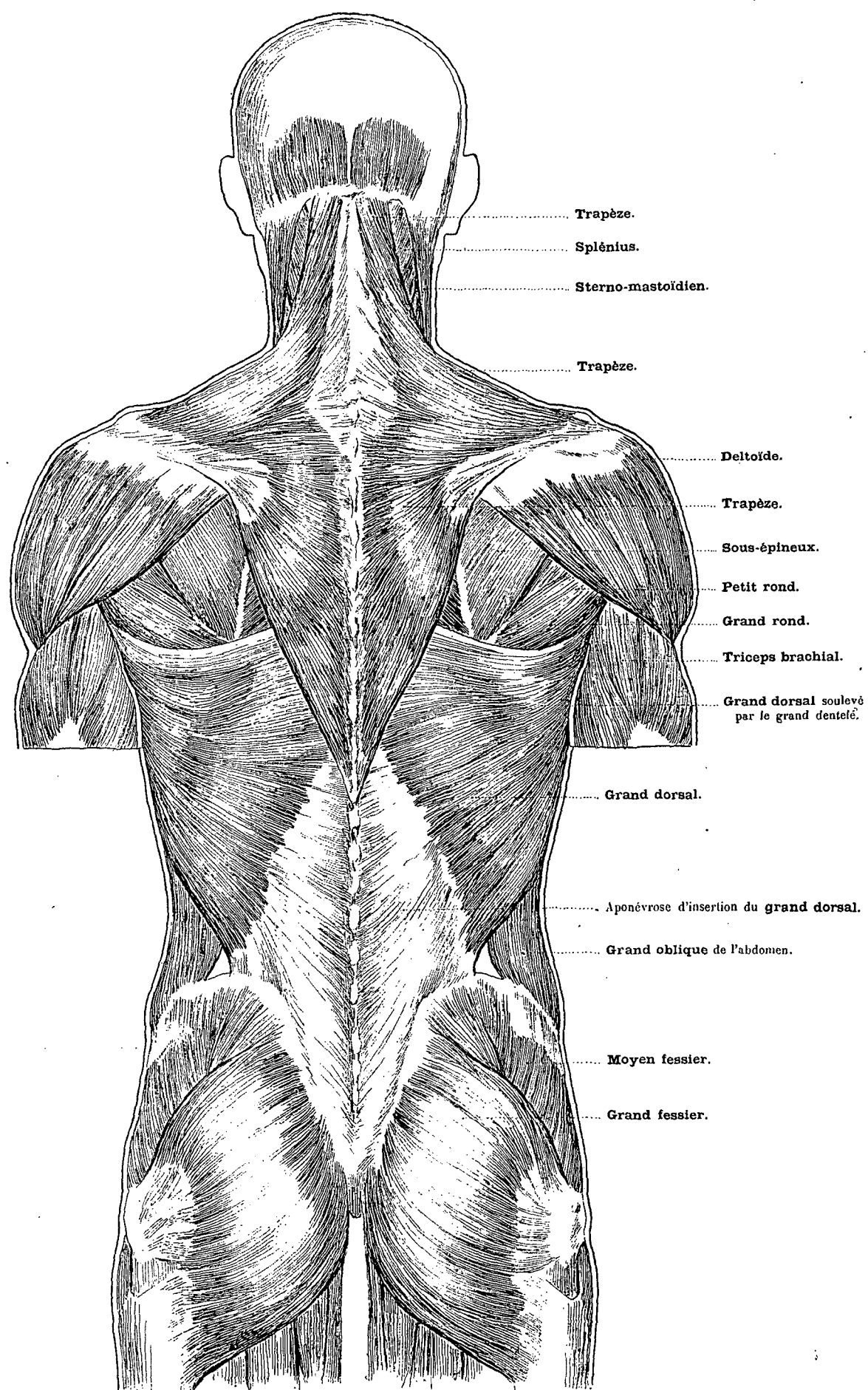


PLAN LATÉRAL. COUCHE SUPERFICIELLE.



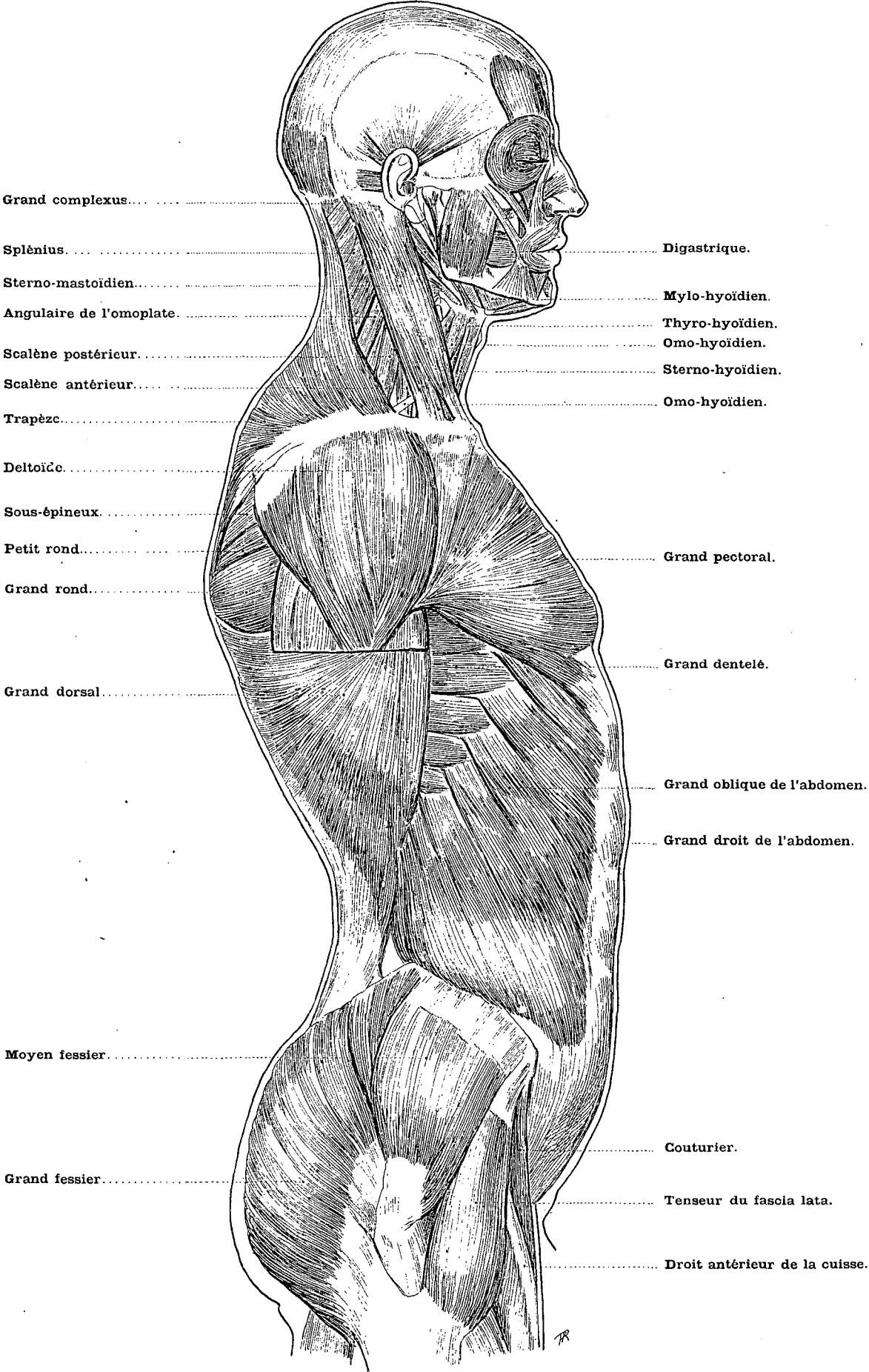
PLAN ANTÉRIEUR.

Dr Paul Richer del.



PLAN POSTÉRIEUR.

Dr Paul Richer del.



Dr Paul Richer del.

PLAN LATÉRAL.

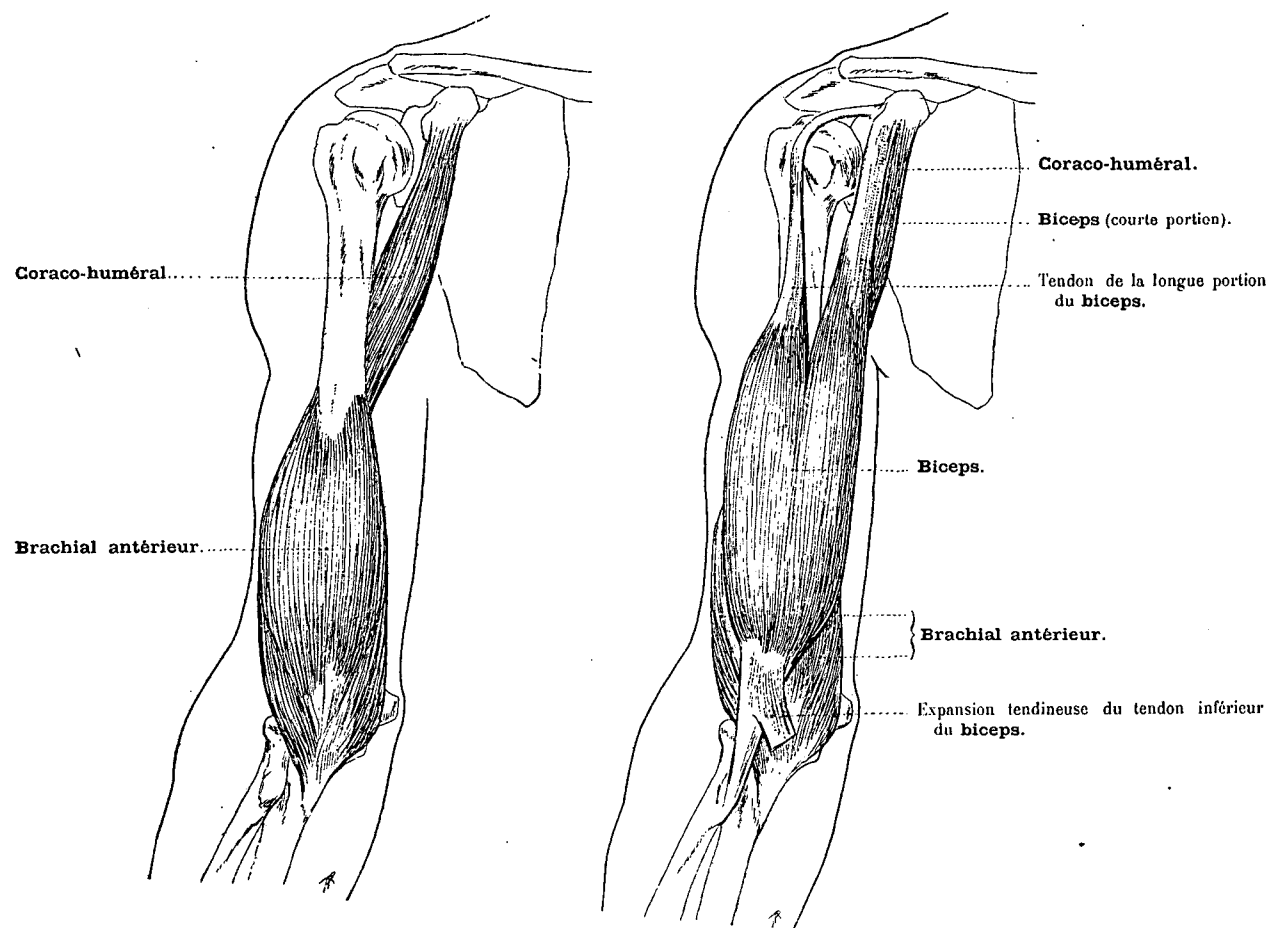


FIG. 1. — PLAN ANTÉRIEUR (Couche profonde). FIG. 2. — PLAN ANTÉRIEUR (Couche superficielle).

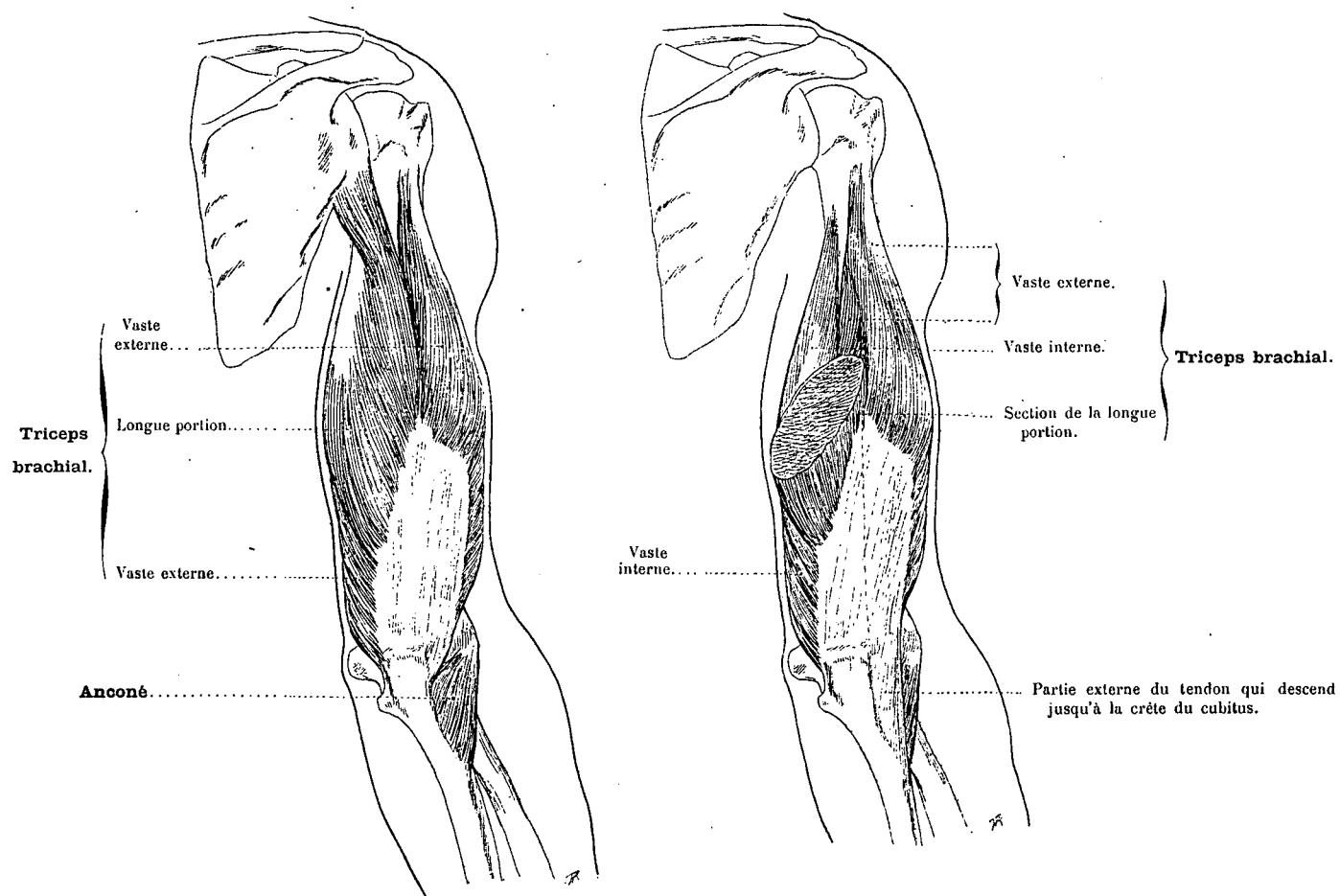


FIG. 3 et 4. — PLAN POSTÉRIEUR. TRICEPS BRACHIAL.

Dr Paul Richer del.

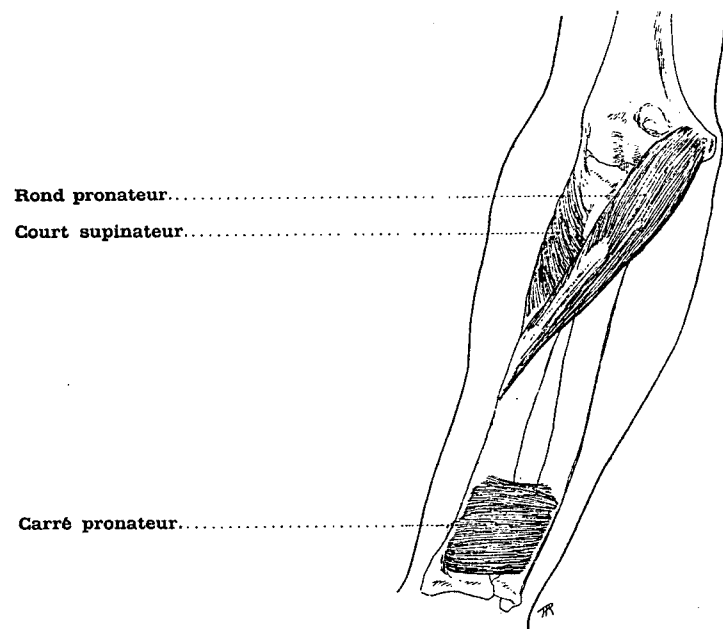


FIG. 1.

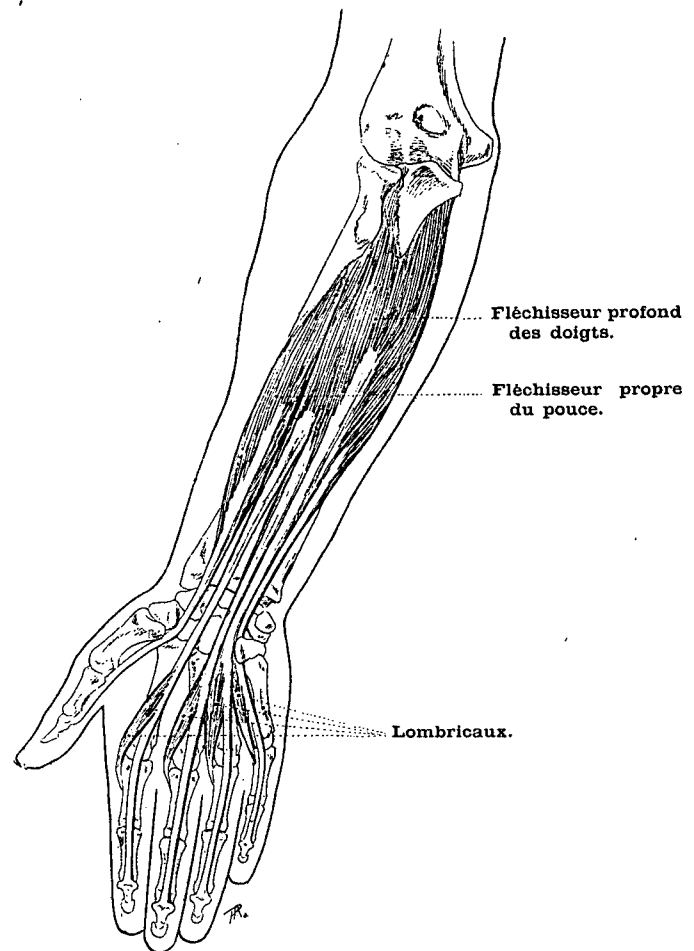


FIG. 2. — FLÉCHISSEURS PROFONDS.
(Couche profonde.)

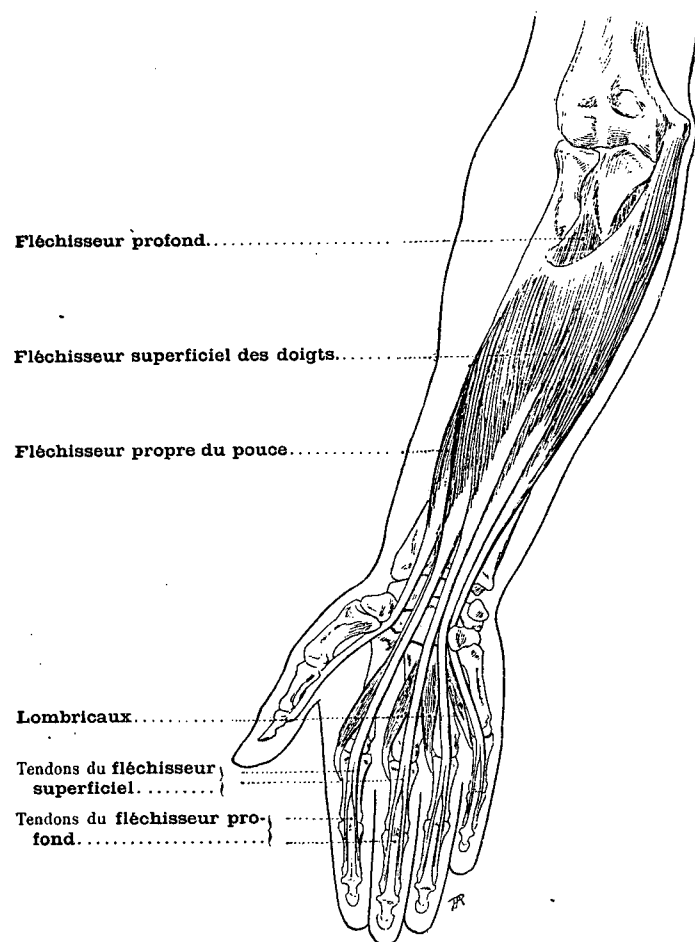


FIG. 3. — FLÉCHISSEUR SUPERFICIEL. (Couche moyenne.)

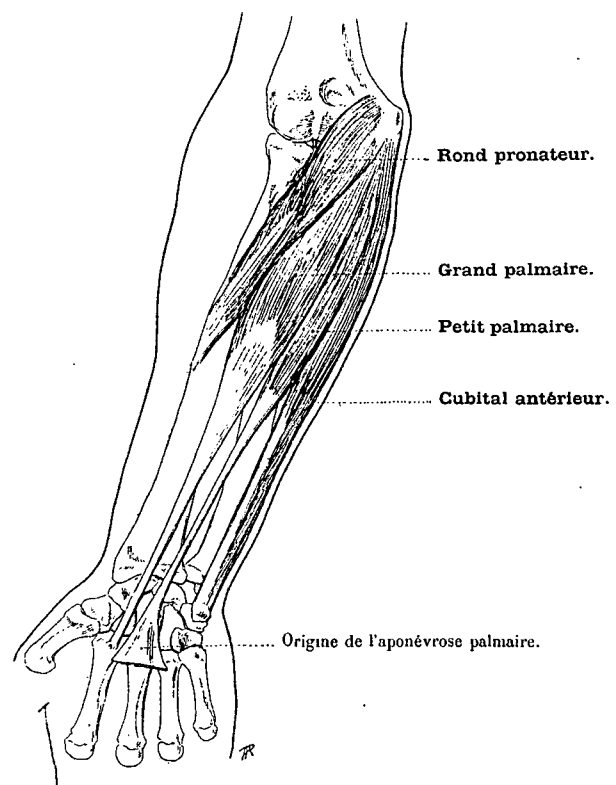


FIG. 4. — MUSCLES DE LA COUCHE SUPERFICIELLE.

Dr Paul Richer del.

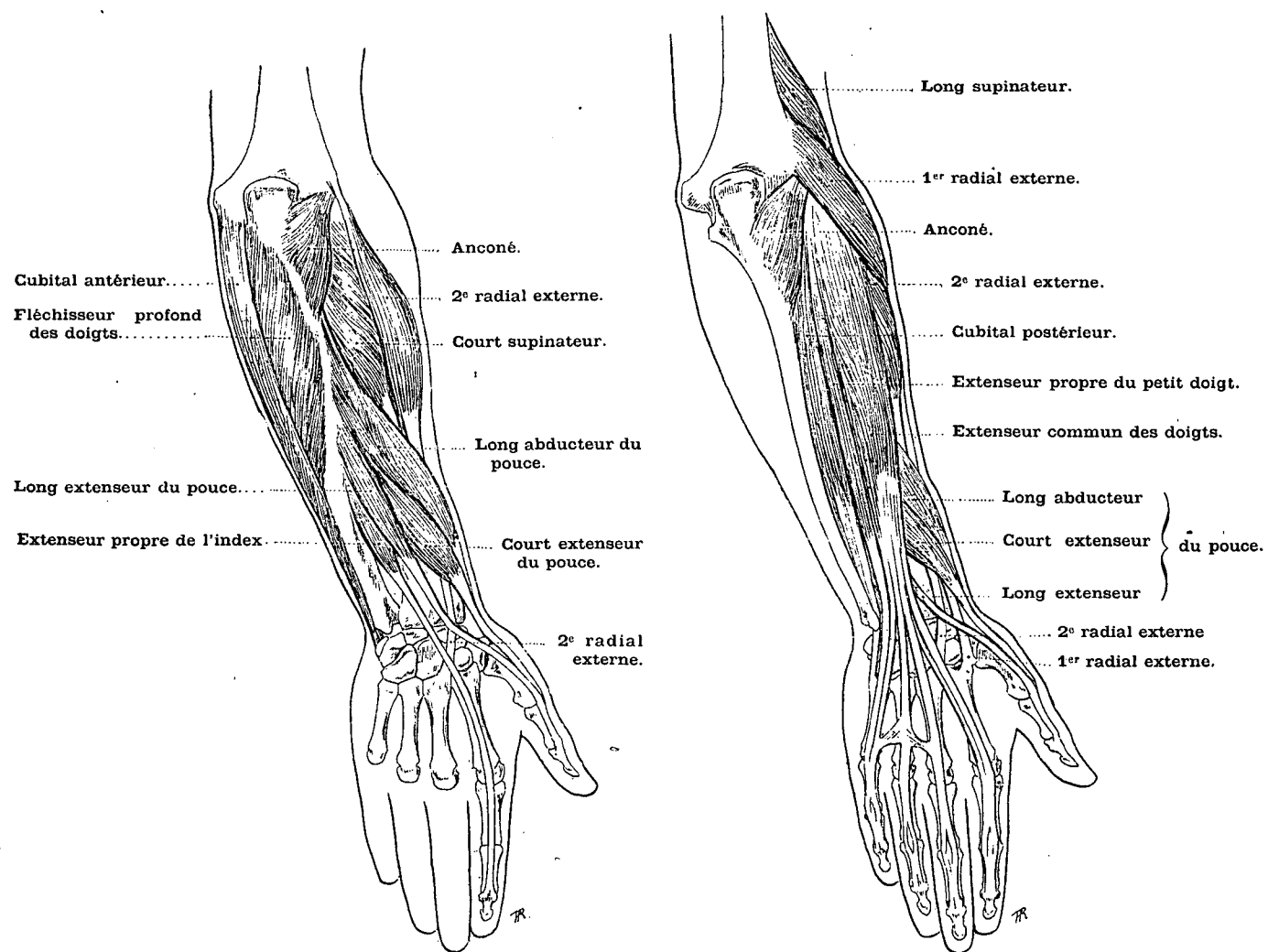


FIG. 1. — PLAN POSTÉRIEUR. COUCHE PROFONDE. FIG. 2. — PLAN POSTÉRIEUR. COUCHE SUPERFICIELLE.

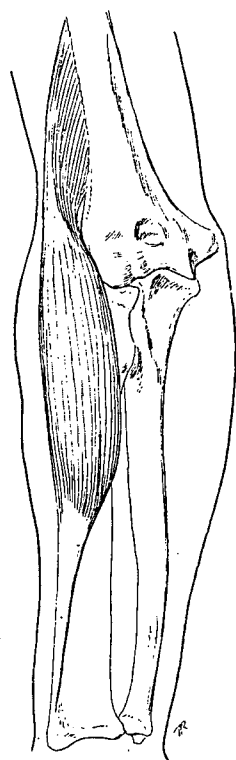


FIG. 3. — LONG SUPINATEUR.

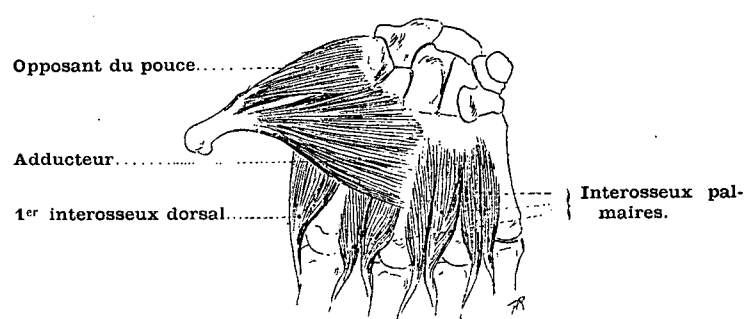


FIG. 4. — MUSCLES DE LA MAIN. COUCHE PROFONDE. (Plan antérieur.)

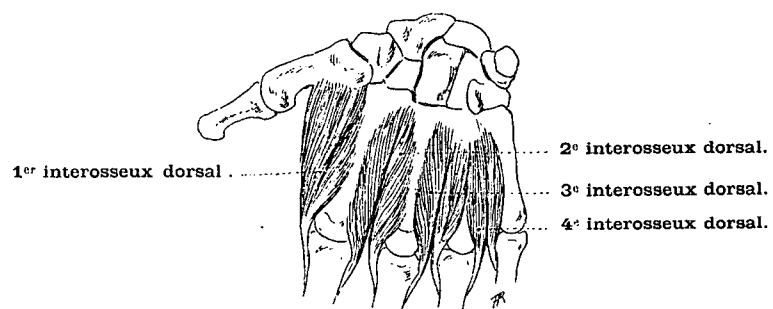
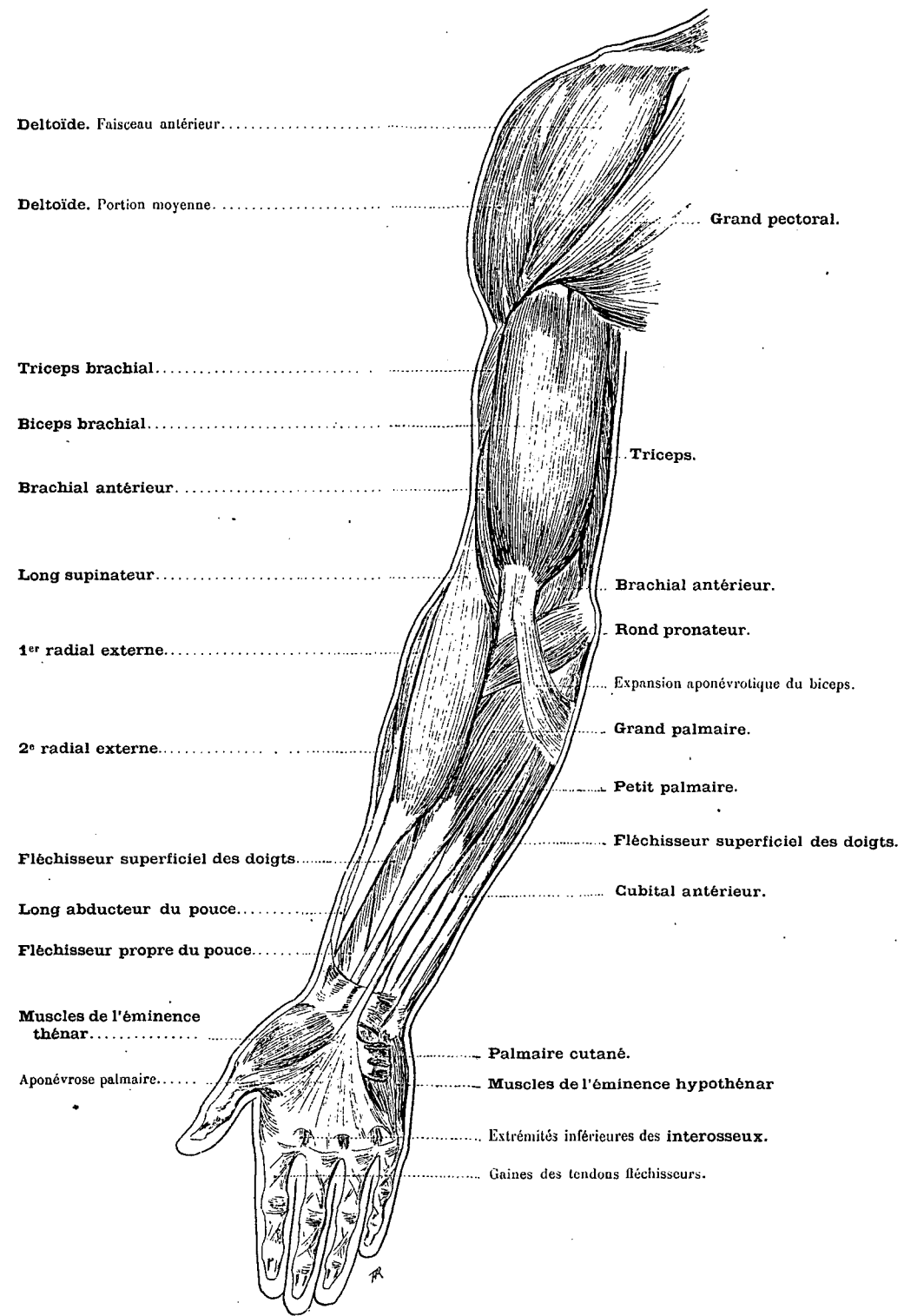
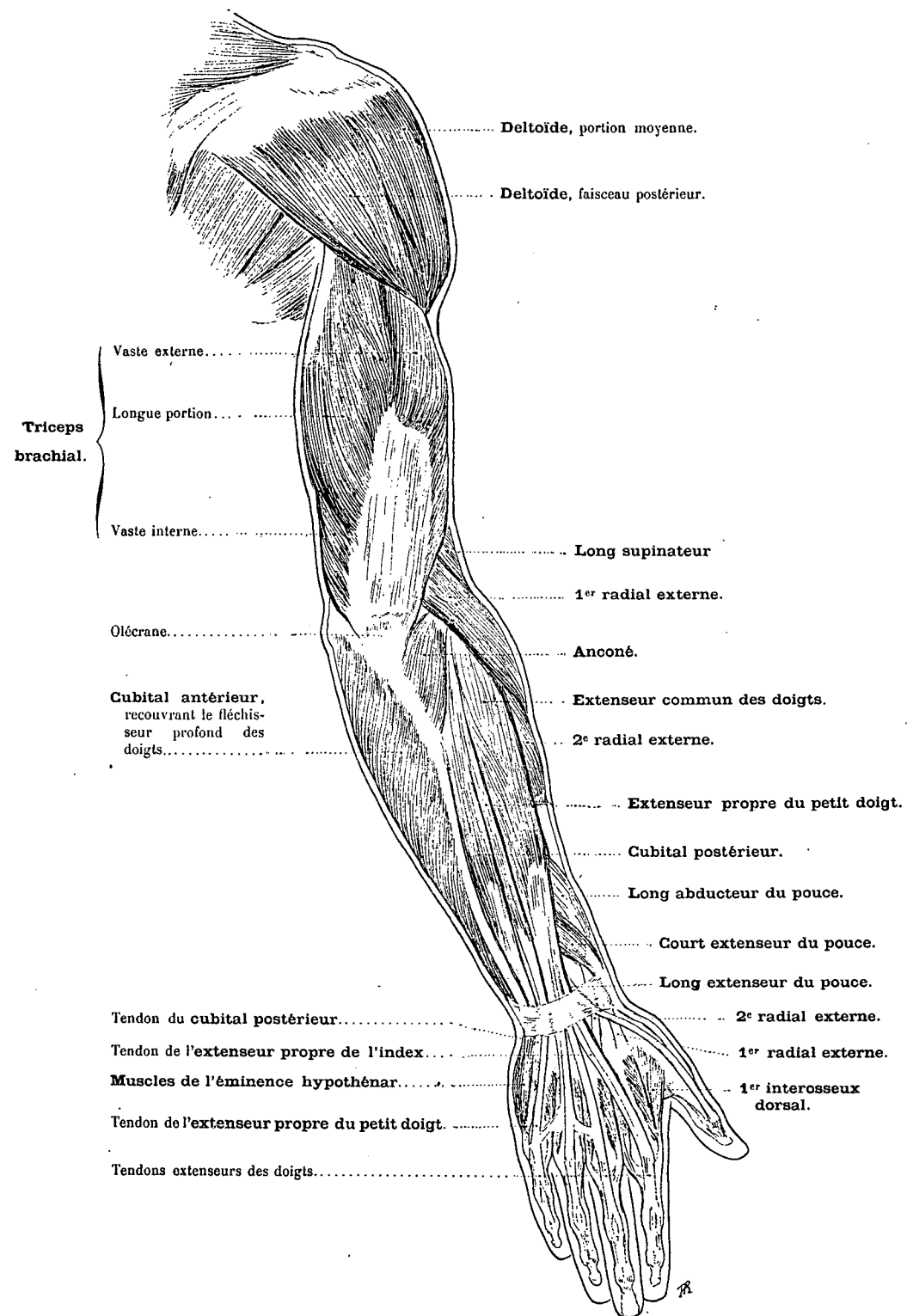


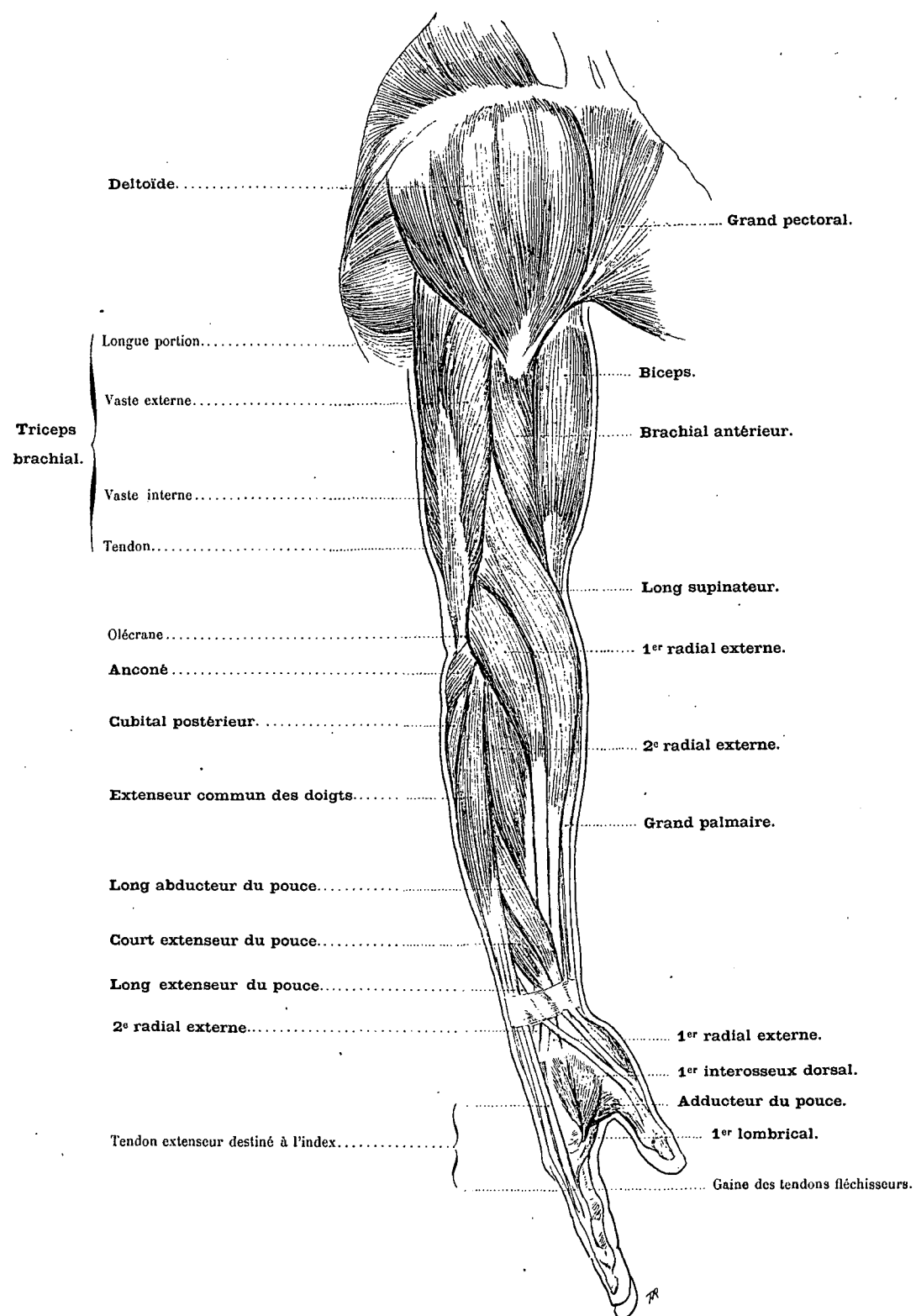
FIG. 5. — INTEROSSEUX. (Plan antérieur.)



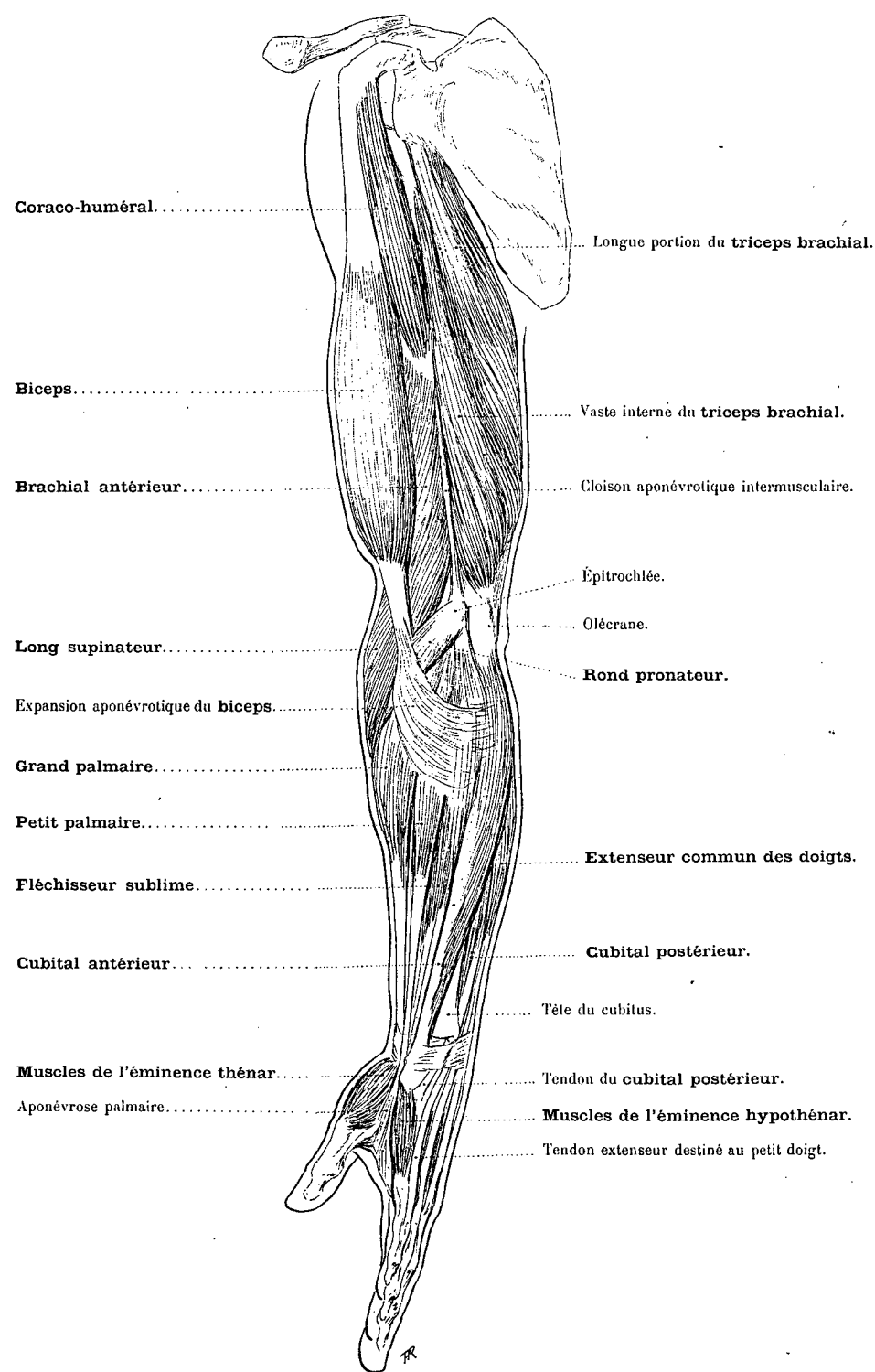
PLAN ANTÉRIEUR.



PLAN POSTÉRIEUR.



PLAN LATÉRAL EXTERNE.



PLAN LATÉRAL INTERNE.

MUSCLES DE LA CUISSE

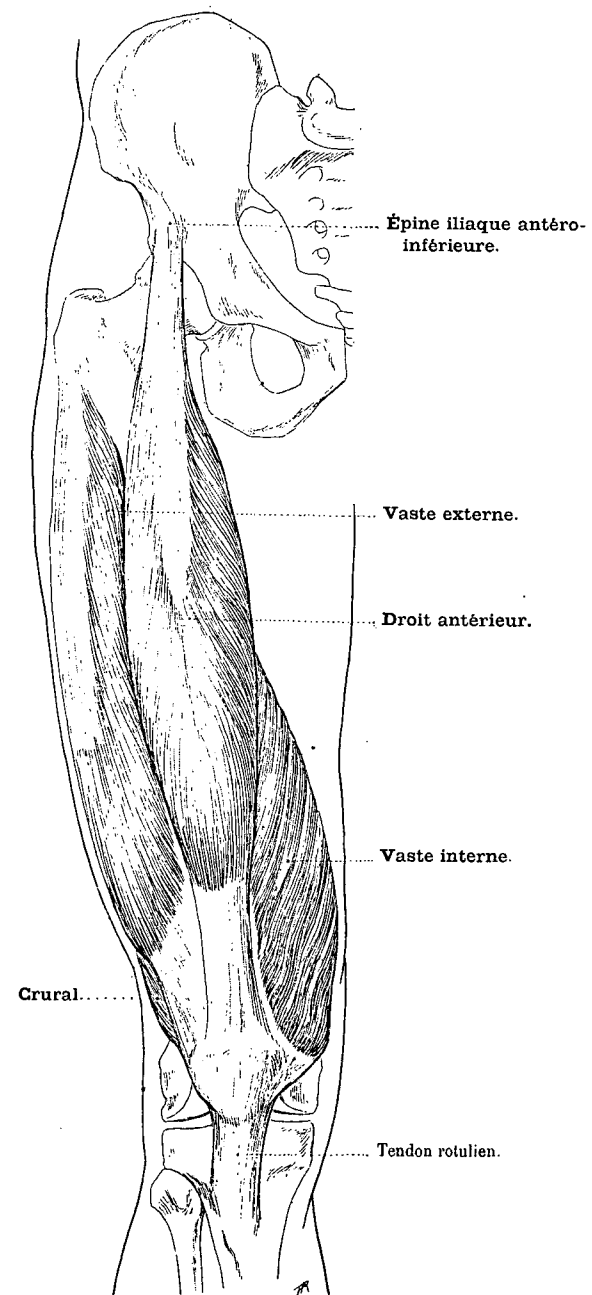


FIG. 1. — QUADRICEPS.

Dr Paul Richer del.

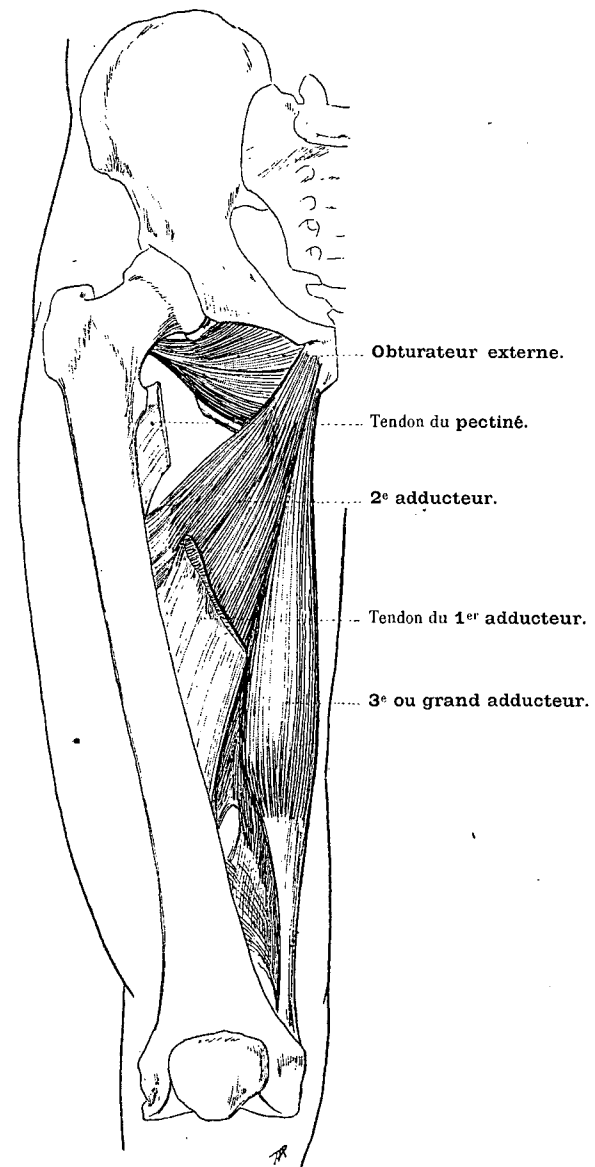


FIG. 2. — MUSCLES DU GROUPE INTERNE.
(Couche profonde.)

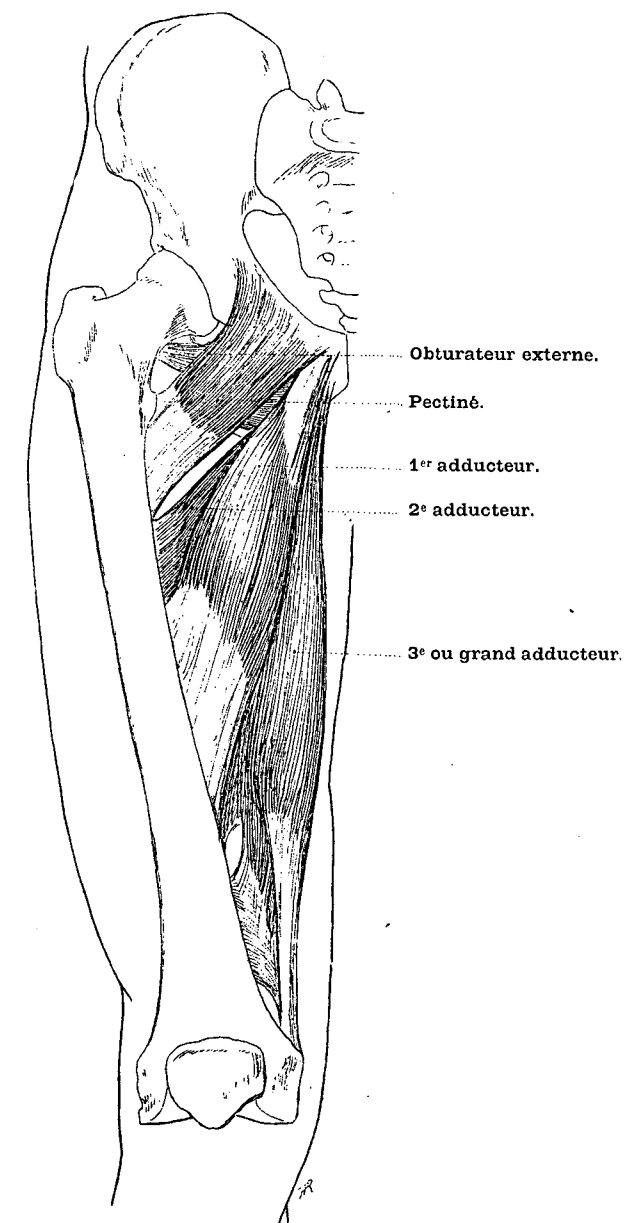


FIG. 3. — MUSCLES DU GROUPE INTERNE.
(Couche superficielle.)

MUSCLES DE LA CUISSE (SUITE)

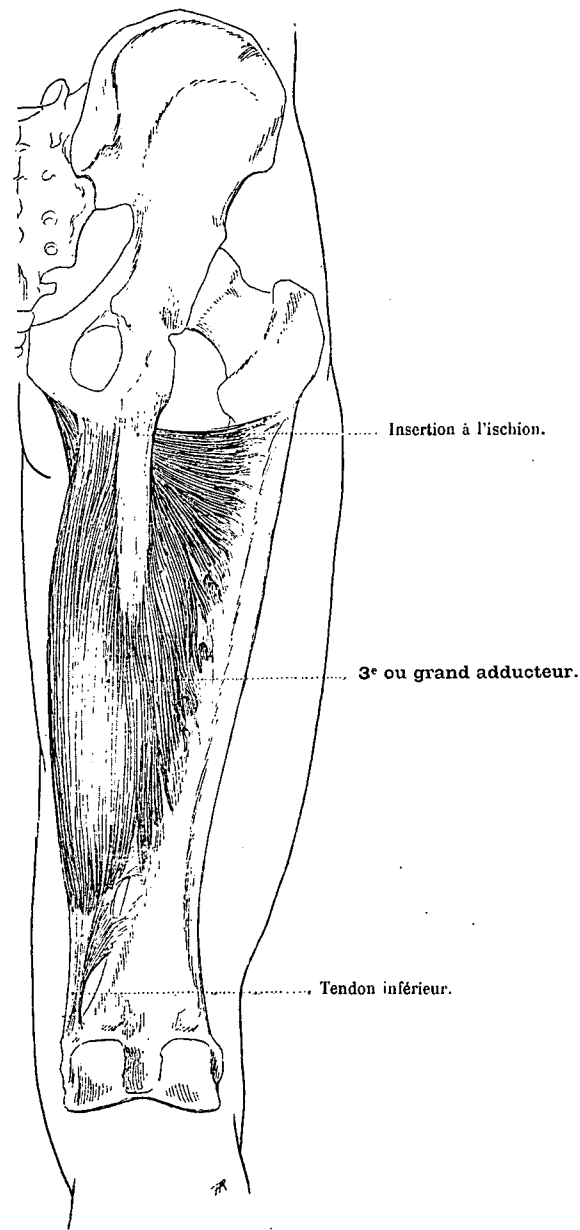


FIG. 1. — GRAND ADDUCTEUR.
(Plan postérieur.)

Dr Paul Richer del.

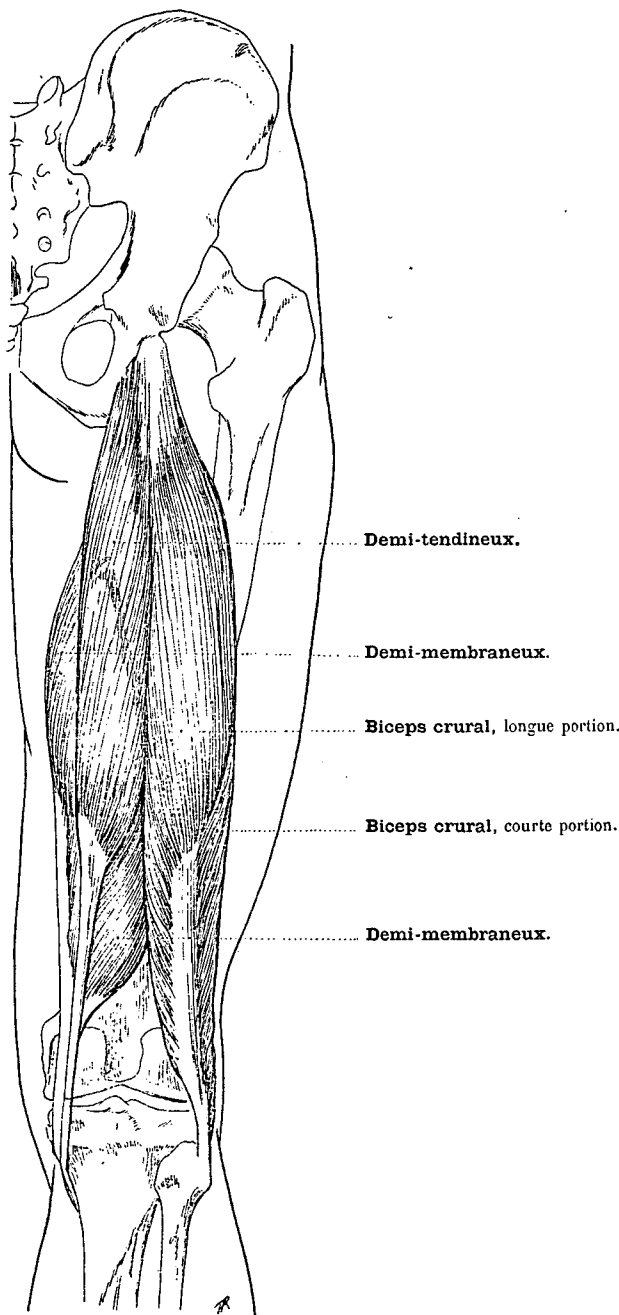


FIG. 2. — MUSCLES DU GROUPE POSTÉRIEUR.
(Couche superficielle.)

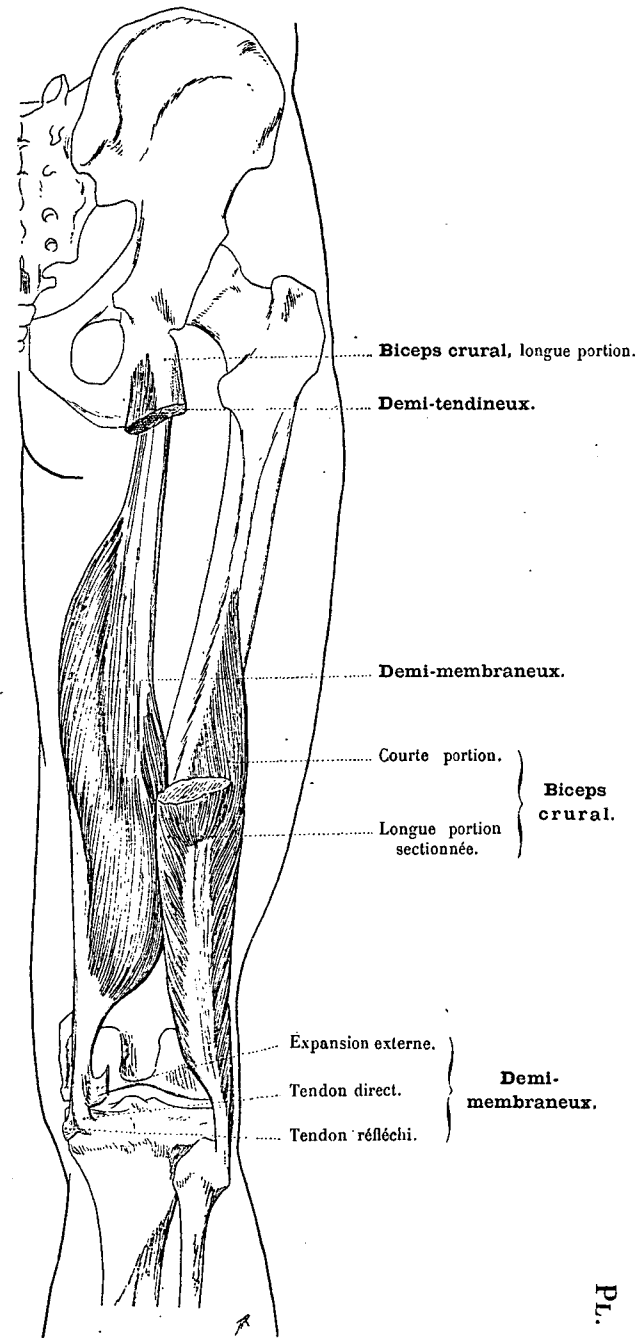


FIG. 3. — MUSCLES DU GROUPE POSTÉRIEUR.
(Couche profonde.)

MUSCLES DE LA JAMBE

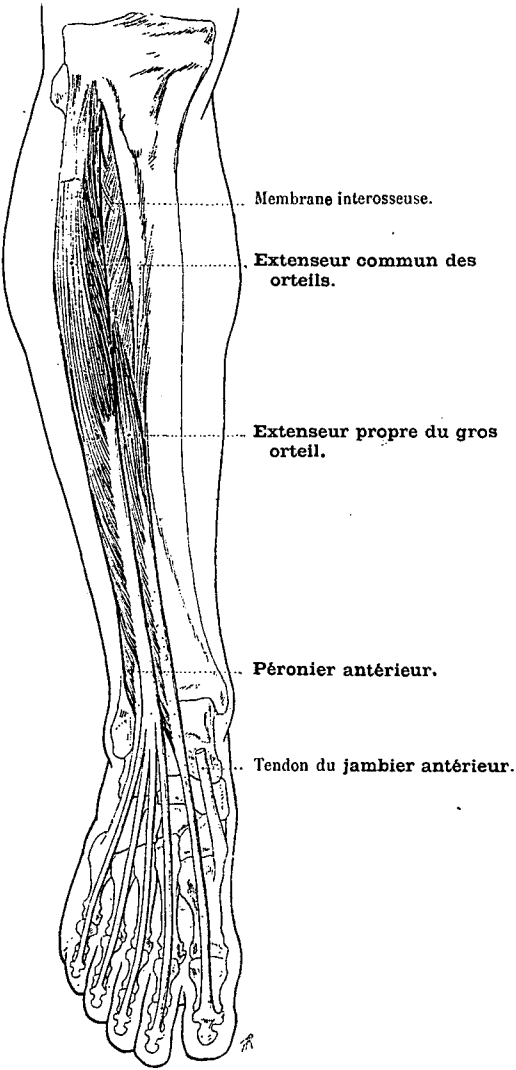


FIG. 1. — MUSCLES DE LA RÉGION ANTÉRIEURE.
(Le jambier antérieur sectionné.)

Dr Paul Richer del.

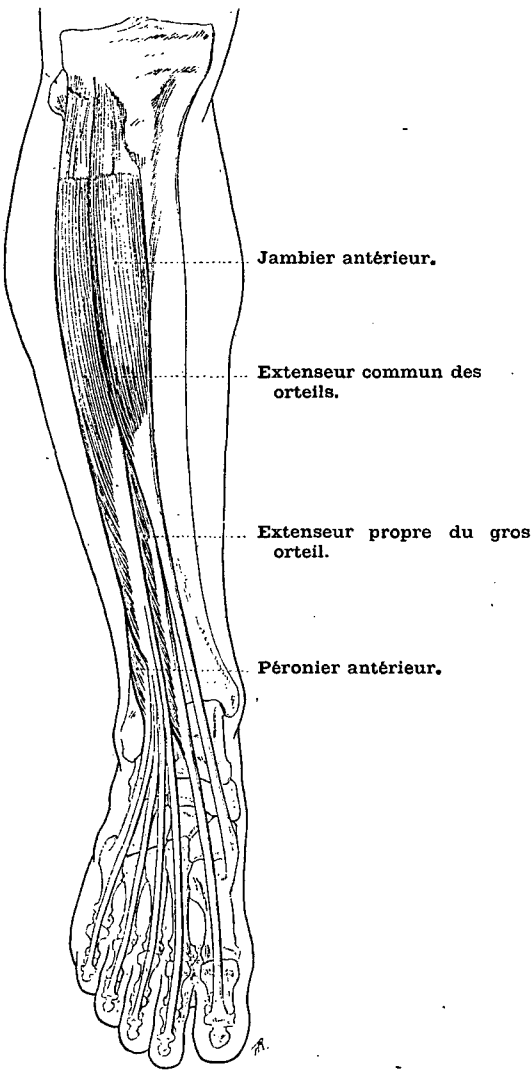


FIG. 2. — RÉGION ANTÉRIEURE.

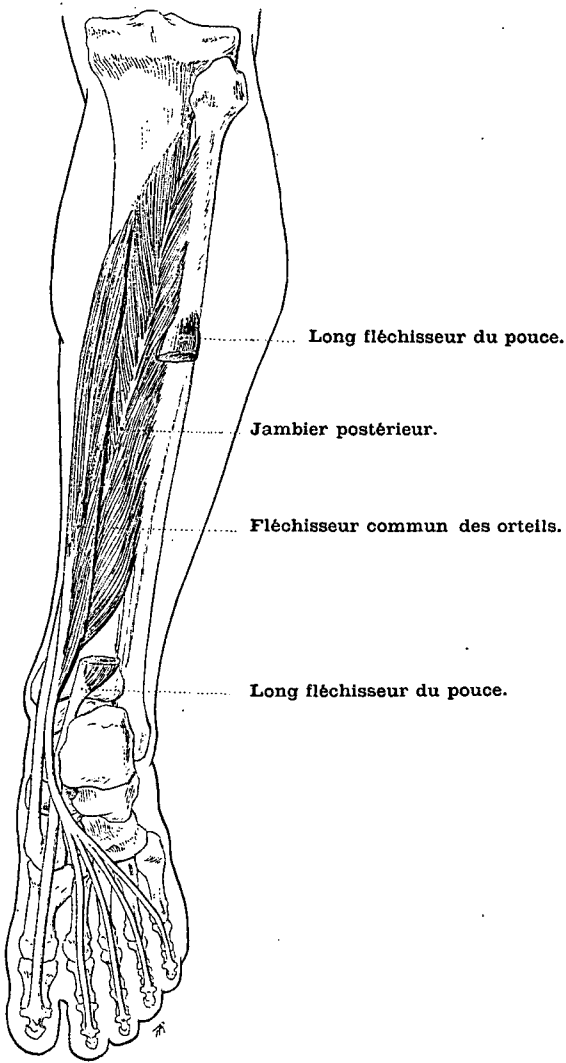


FIG. 3. — RÉGION POSTÉRIEURE.
(Couche profonde.)

MUSCLES DE LA JAMBE (SUITE)

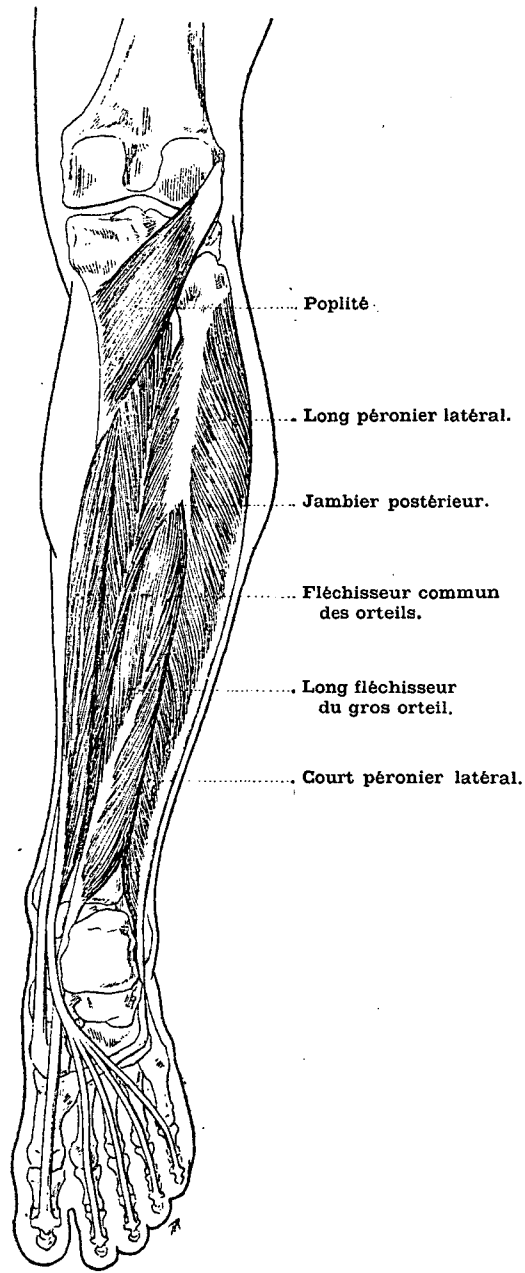


FIG. 1. — RÉGION POSTÉRIEURE.
(Couche profonde.)

Dr Paul Richer del.

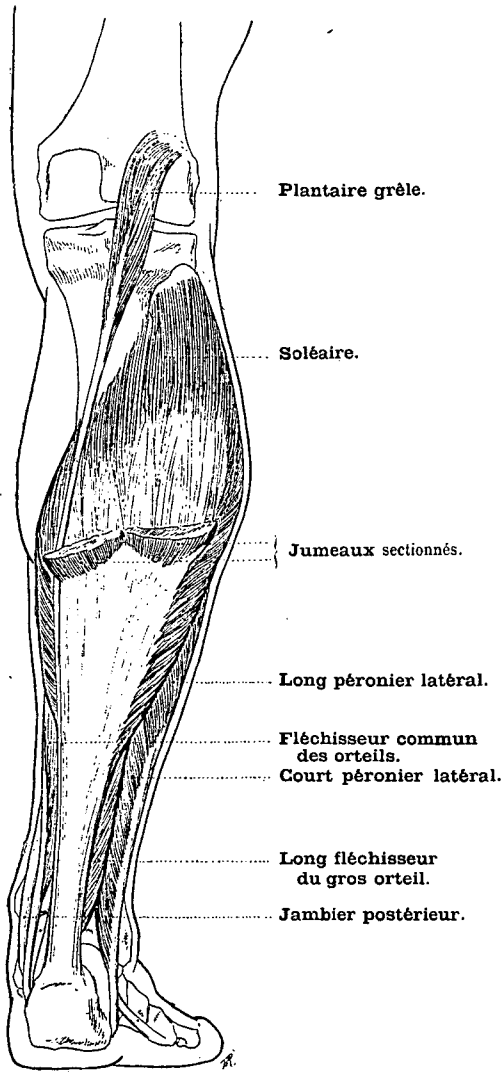


FIG. 2. — SOLÉAIRE.

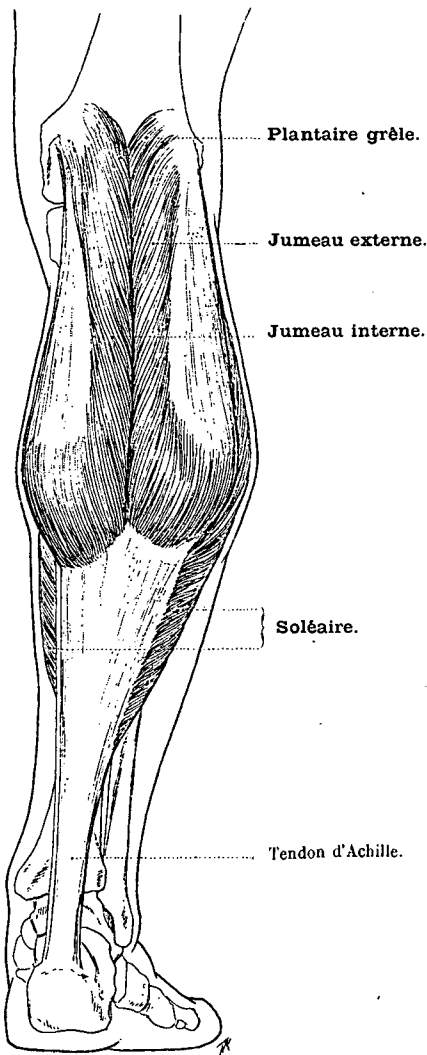


FIG. 3. — TRICEPS SURAL.

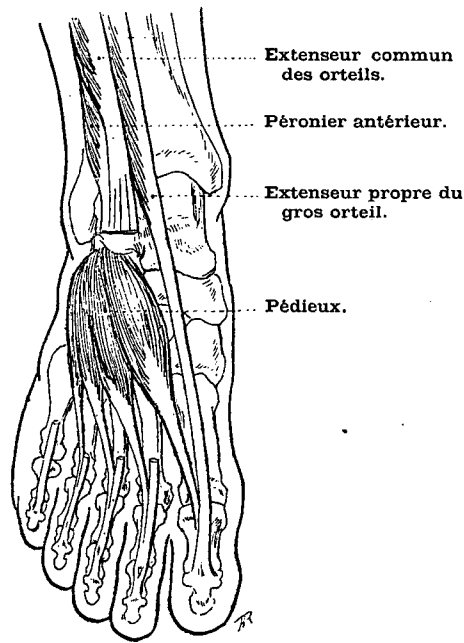


FIG. 1. — RÉGION DORSALE.

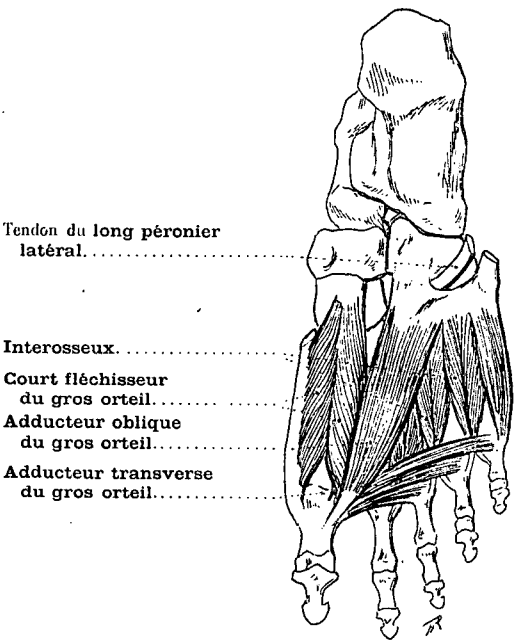


FIG. 2. — RÉGION PLANTAIRE.
(Couche profonde.)

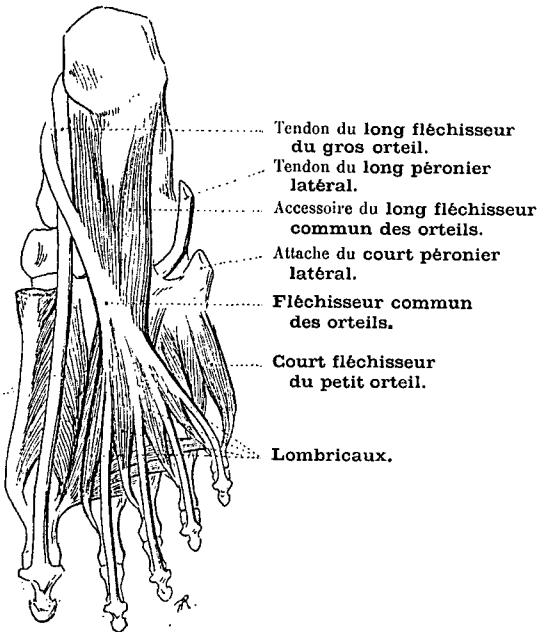


FIG. 3. — RÉGION PLANTAIRE.
(Couche moyenne.)

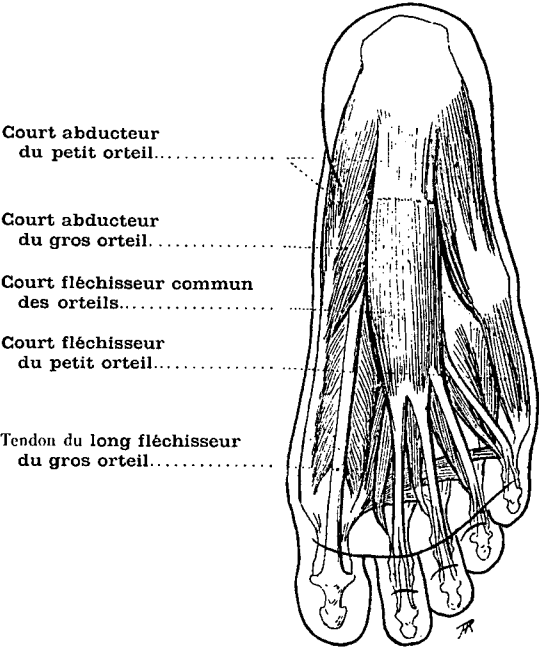
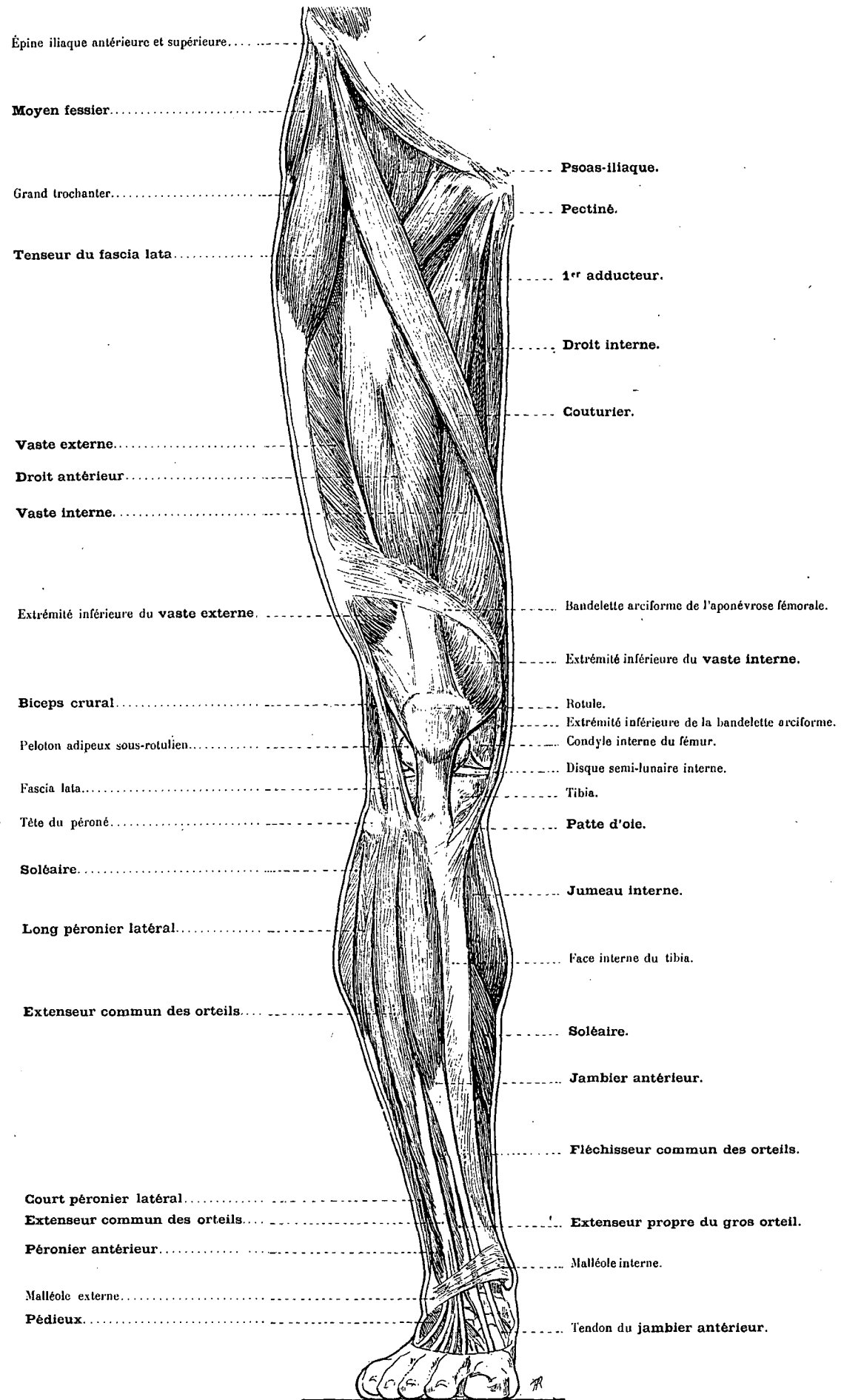
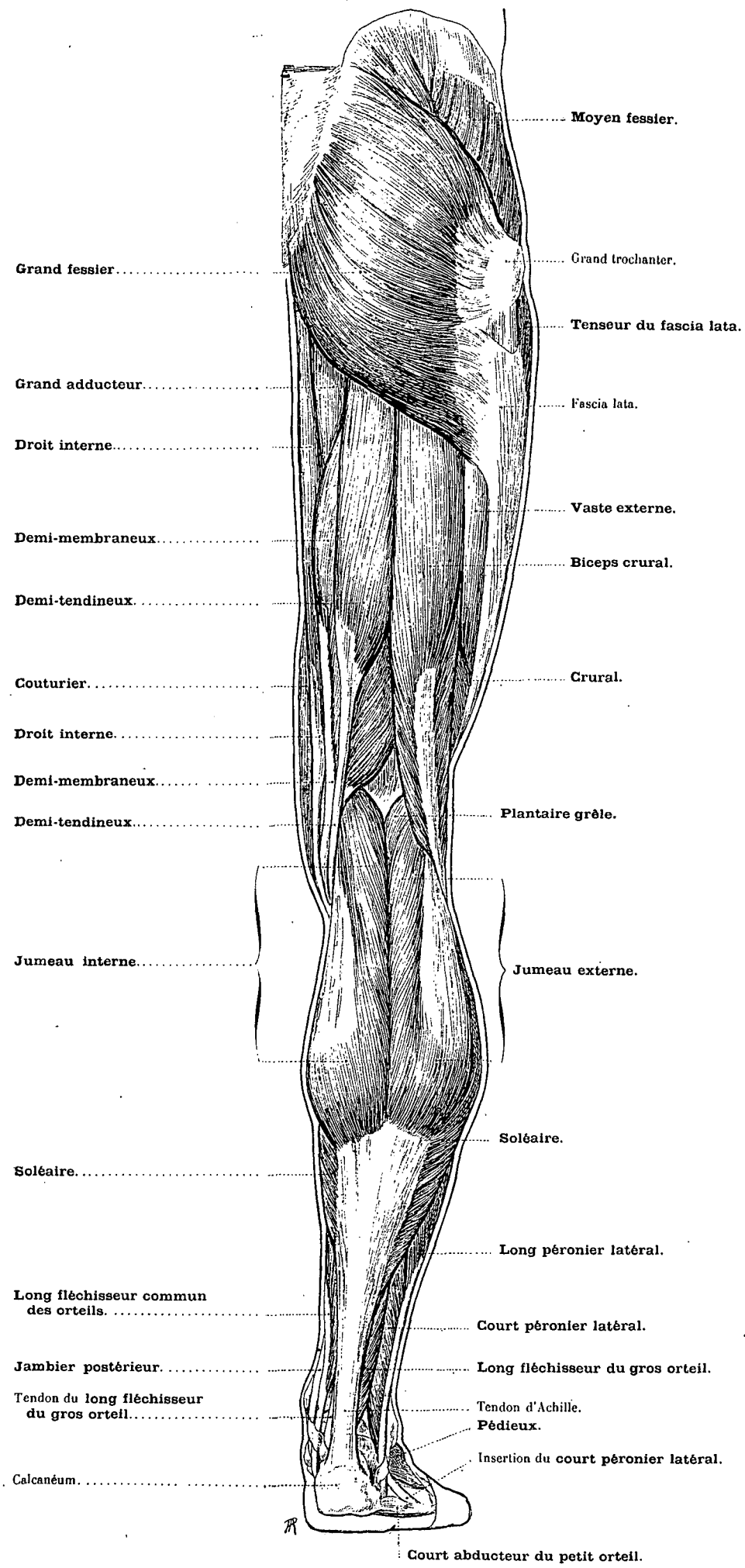


FIG. 4. — RÉGION PLANTAIRE.
(Couche superficielle.)



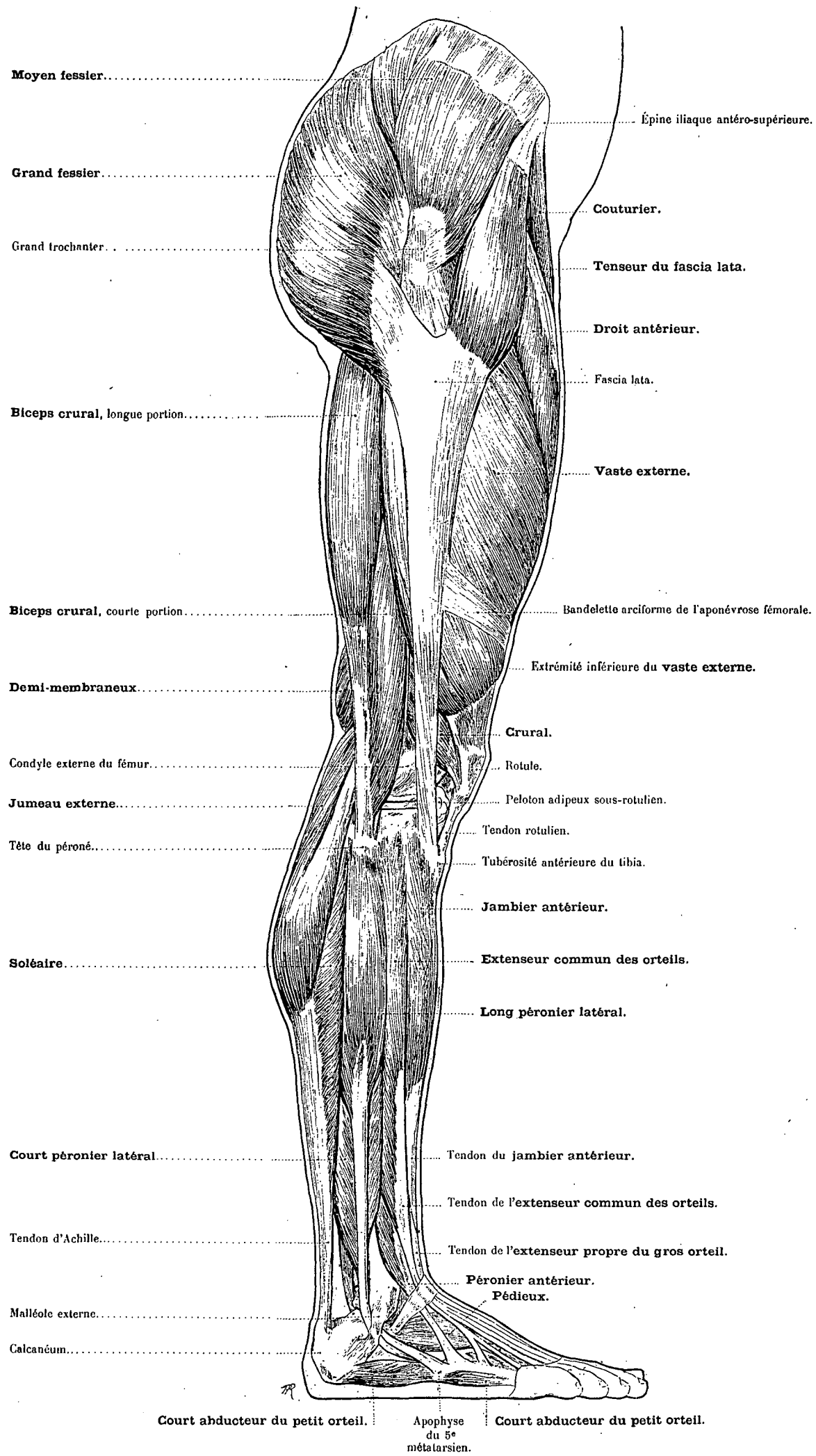
PLAN ANTÉRIEUR.

Dr Paul Richer del.



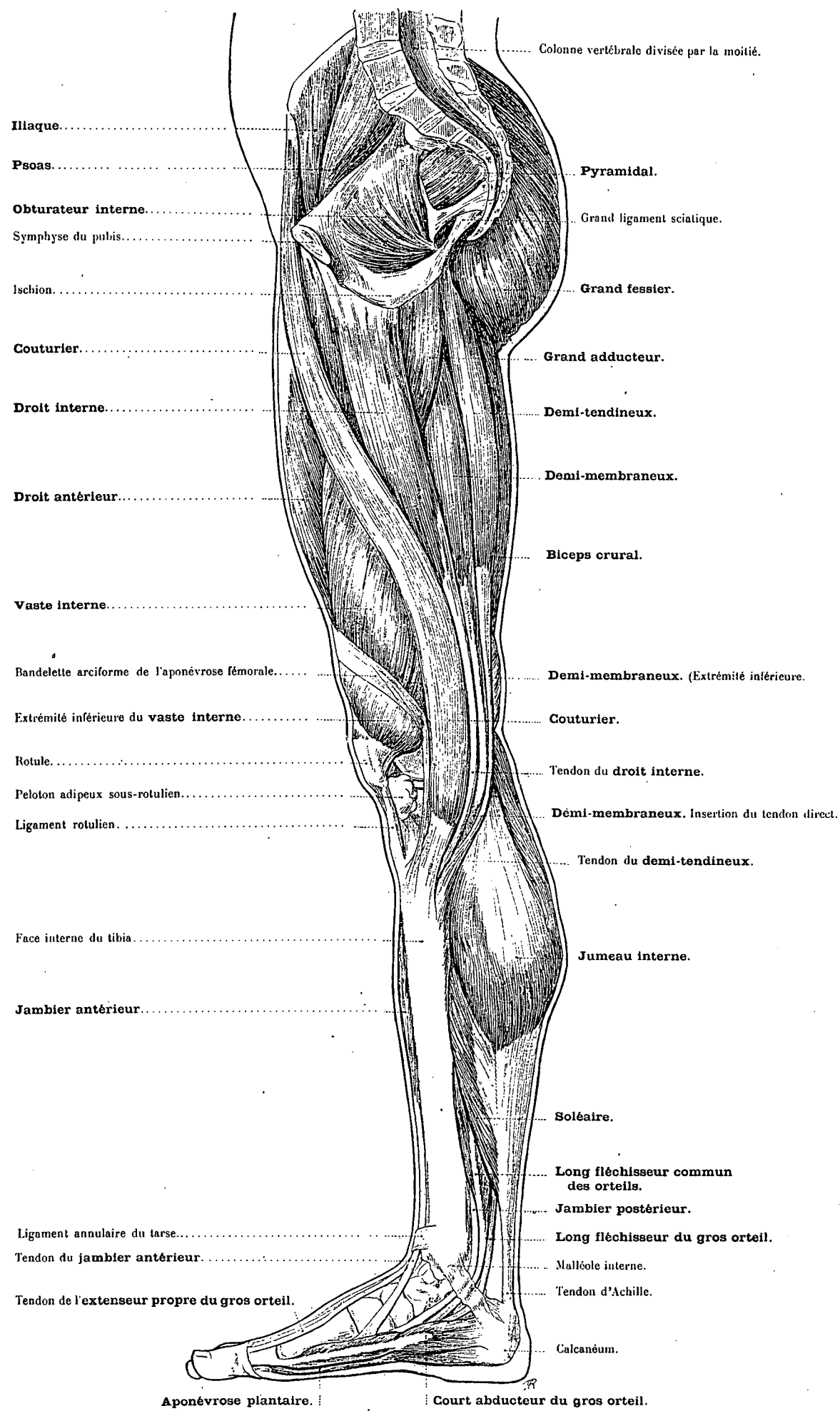
PLAN POSTÉRIEUR.

Dr Paul Richer del.



PLAN LATÉRAL EXTERNE.

Dr Paul Richer del.



PLAN LATÉRAL INTERNE.

Dr Paul Richer del.

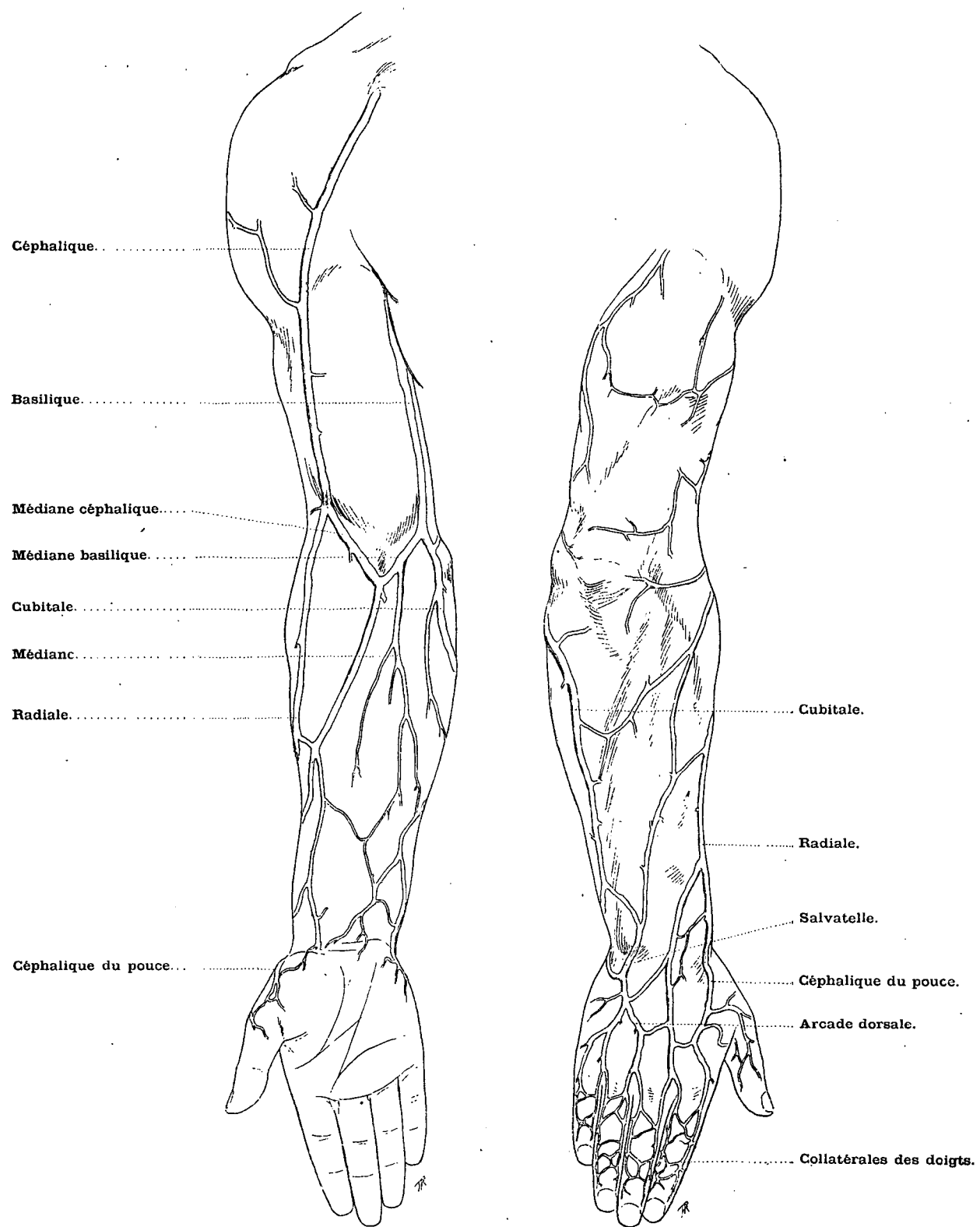


FIG. 1. — MEMBRE SUPÉRIEUR.
(Plan antérieur.)

FIG. 2. — MEMBRE SUPÉRIEUR.
(Plan postérieur.)

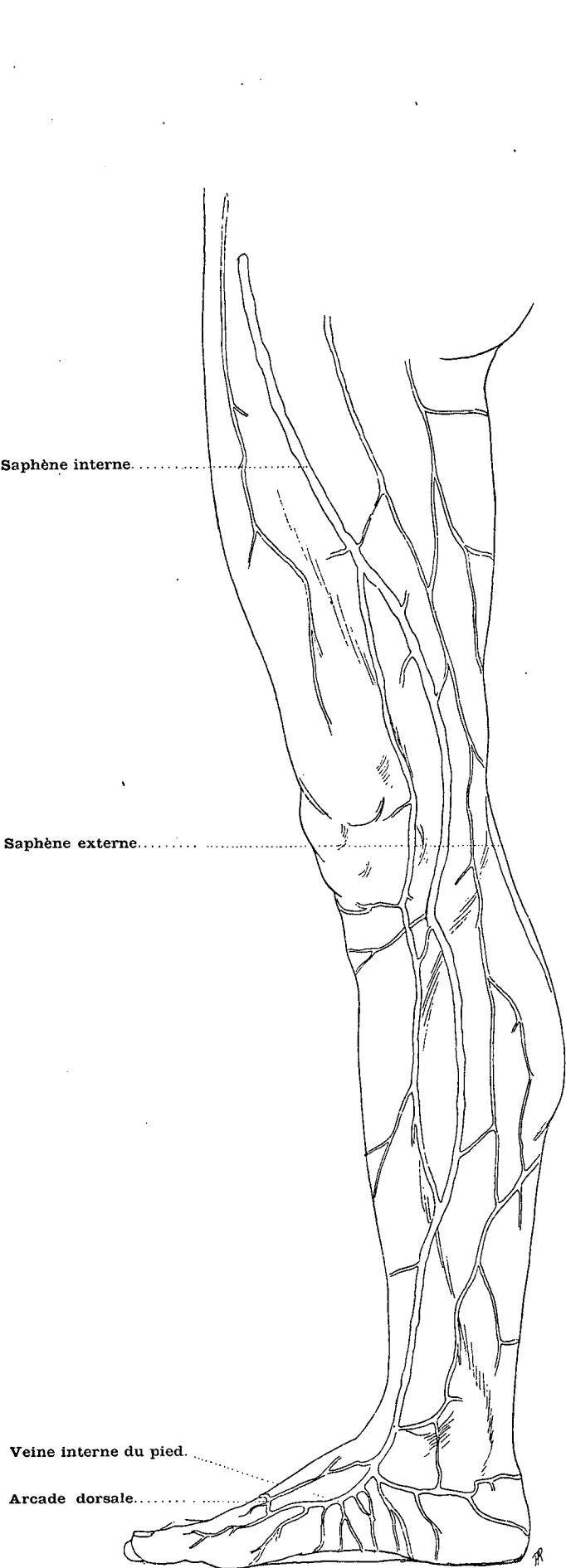


FIG. 2. — MEMBRE INFÉRIEUR.
(Plan latéral interne.)

Dr Paul Richer del.

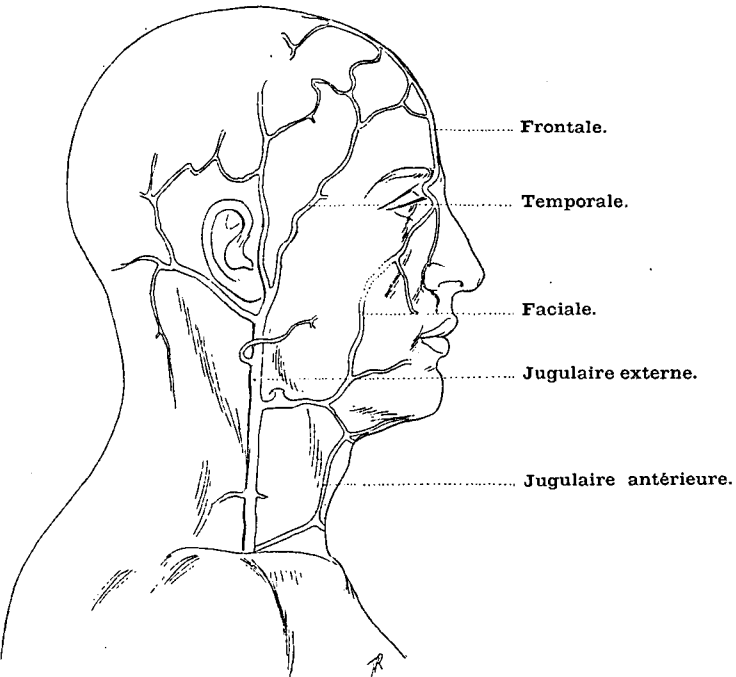


FIG. 1. — TÊTE ET COU.

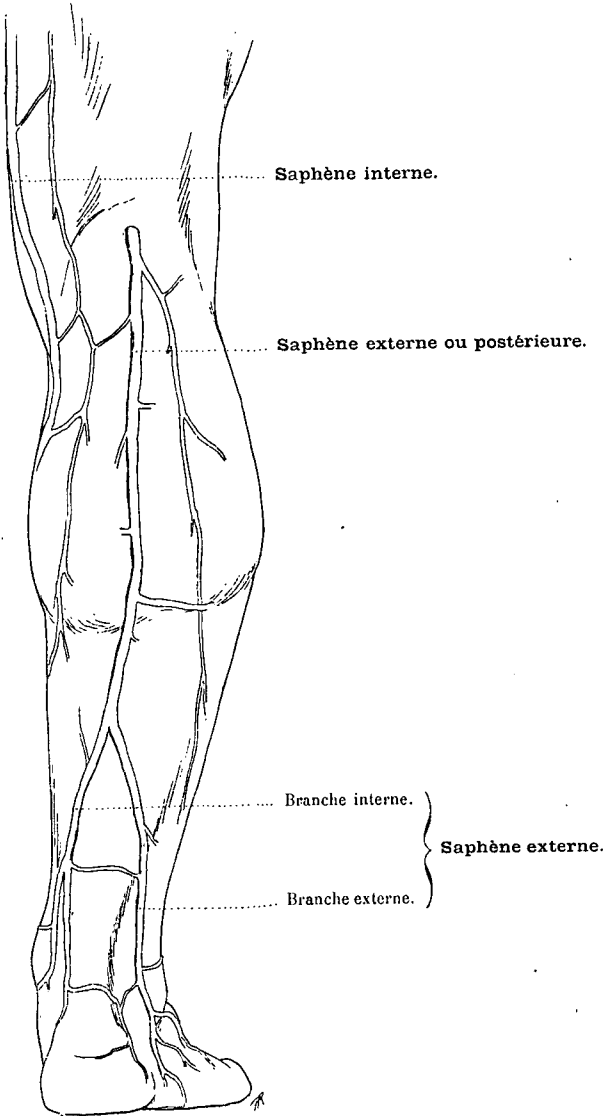
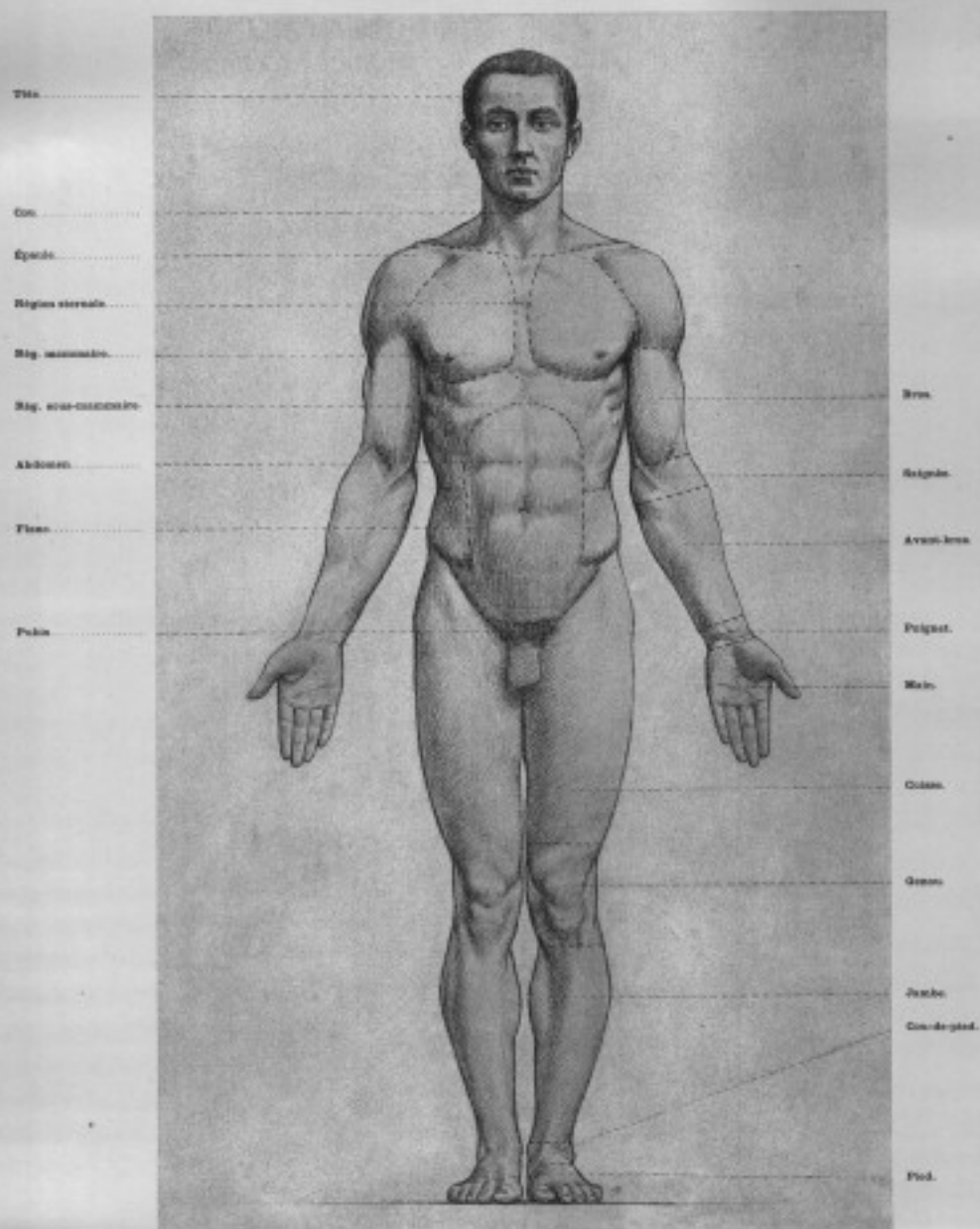
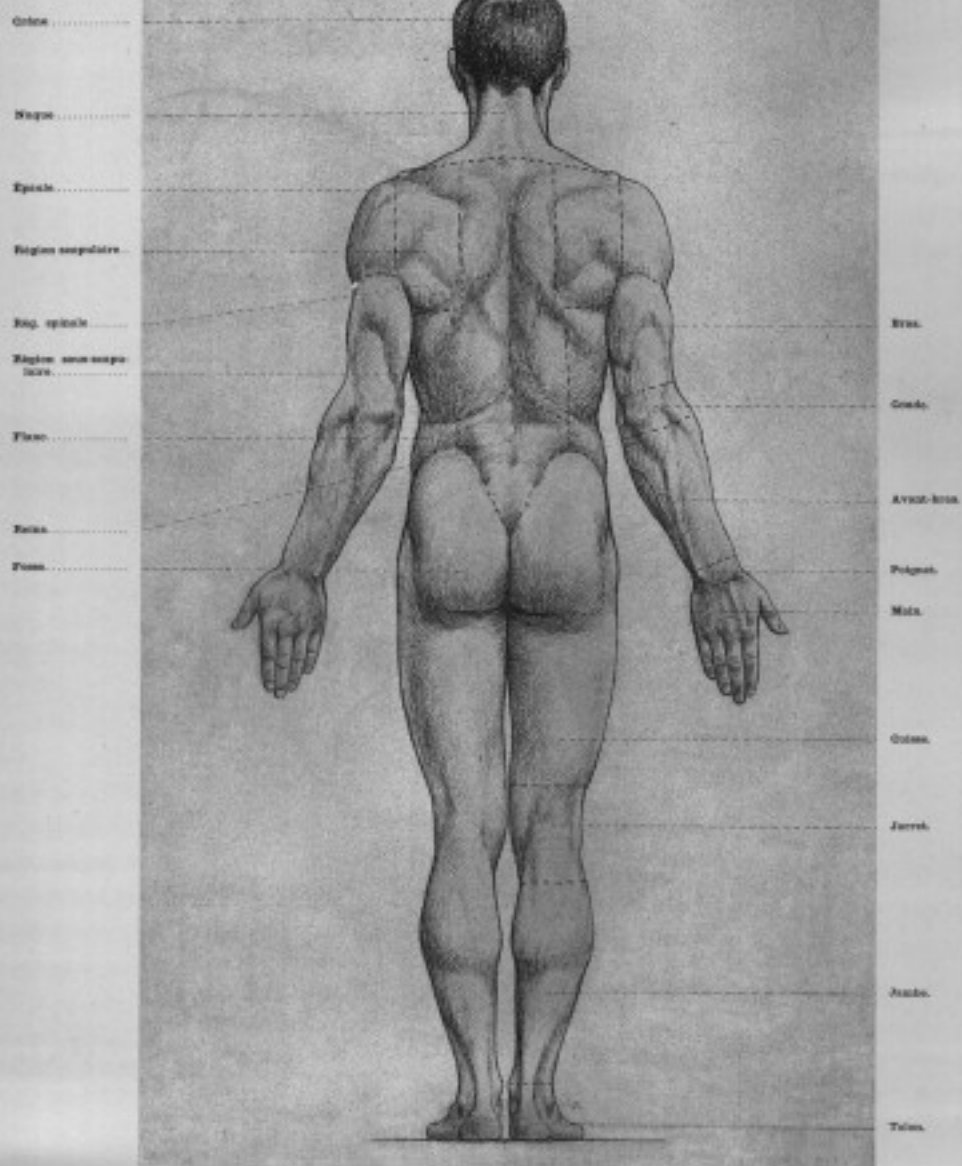


FIG. 3. — MEMBRE INFÉRIEUR.
(Plan postérieur.)



PLAN ANTÉRIEUR.

Dr Paul Boker del.



PLAT POSTÉRIEUR.

de Paul Richer del.

Epais.

Moy.

Gros.

Avisé-bras.

Pogon.

Mala.

Cuisse.

Genou.

Jambon.

Coe-de-pied.

Pied.

Ortes.

Fem.


Coe.

Région mammaire.

Rég. sous-mammaire.

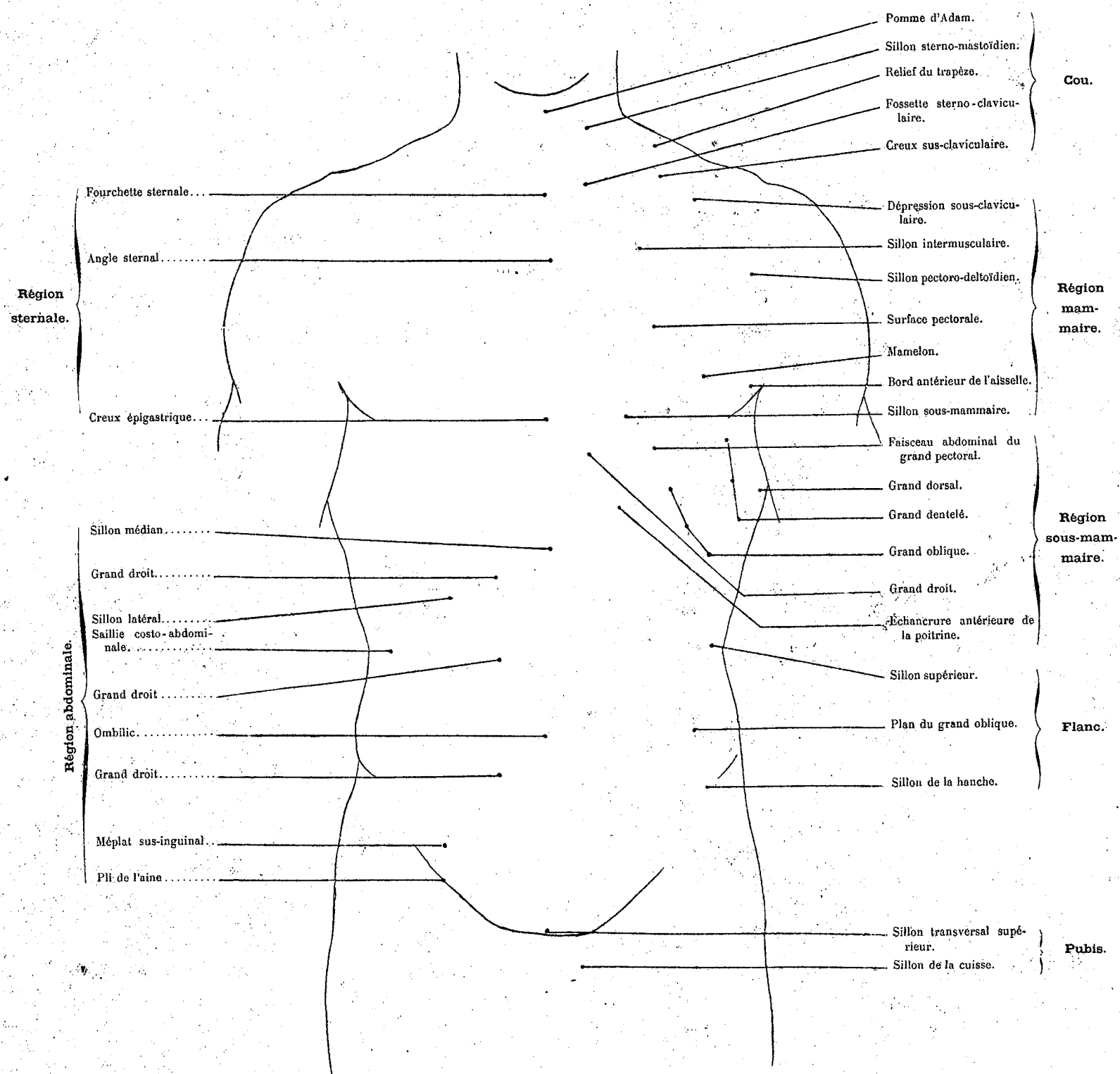
Flanc.

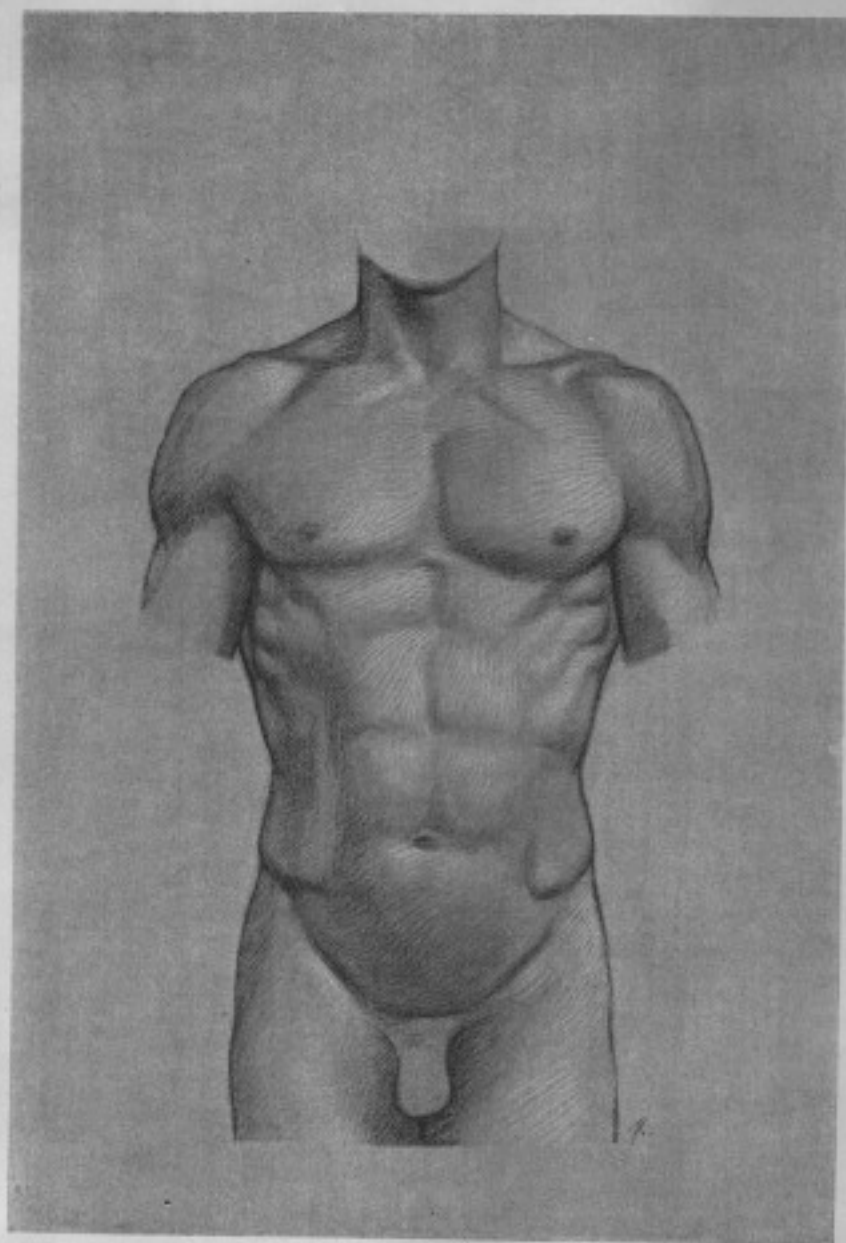
Abdomen.



PLAT LATÉRAL.

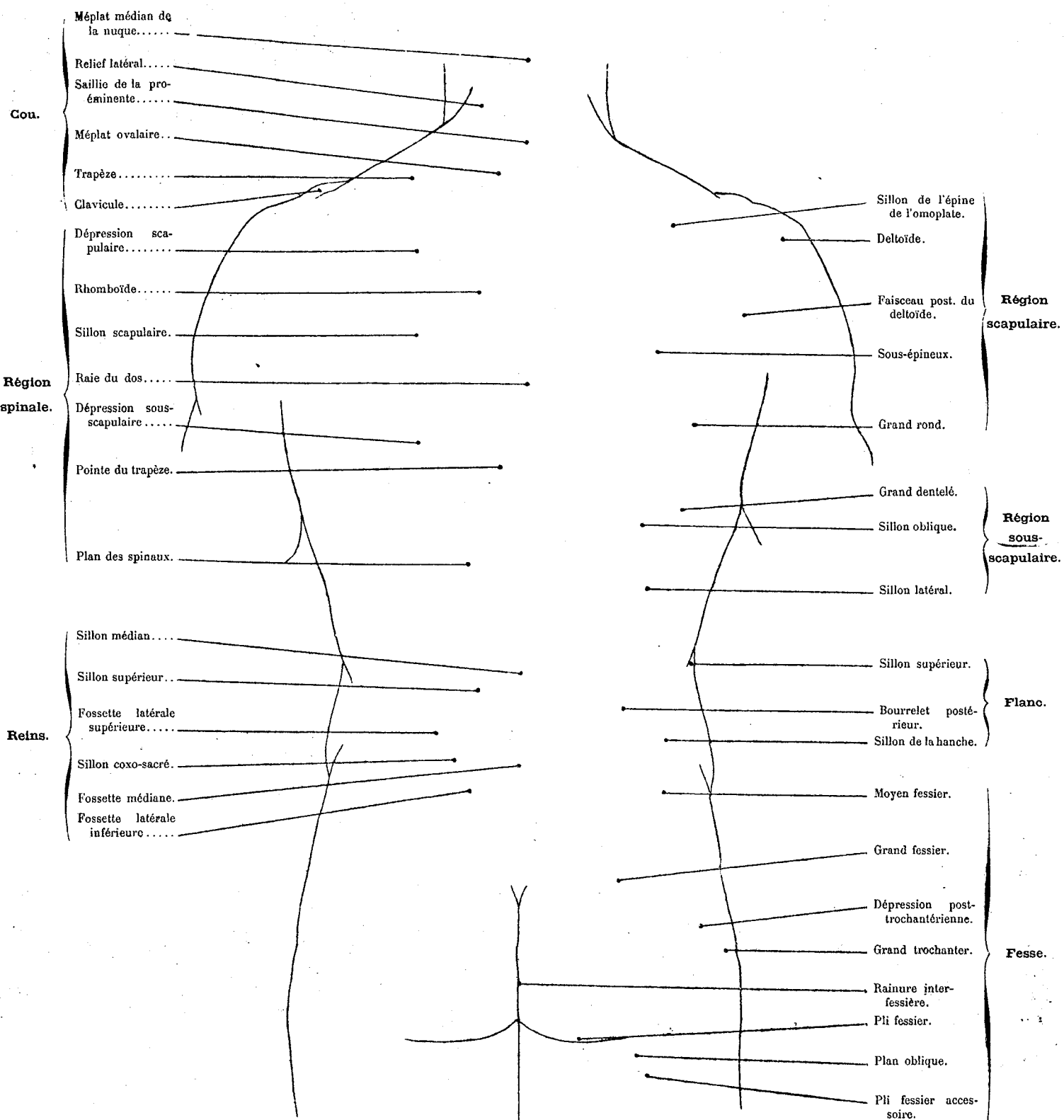
Dr. Paul Richer del.

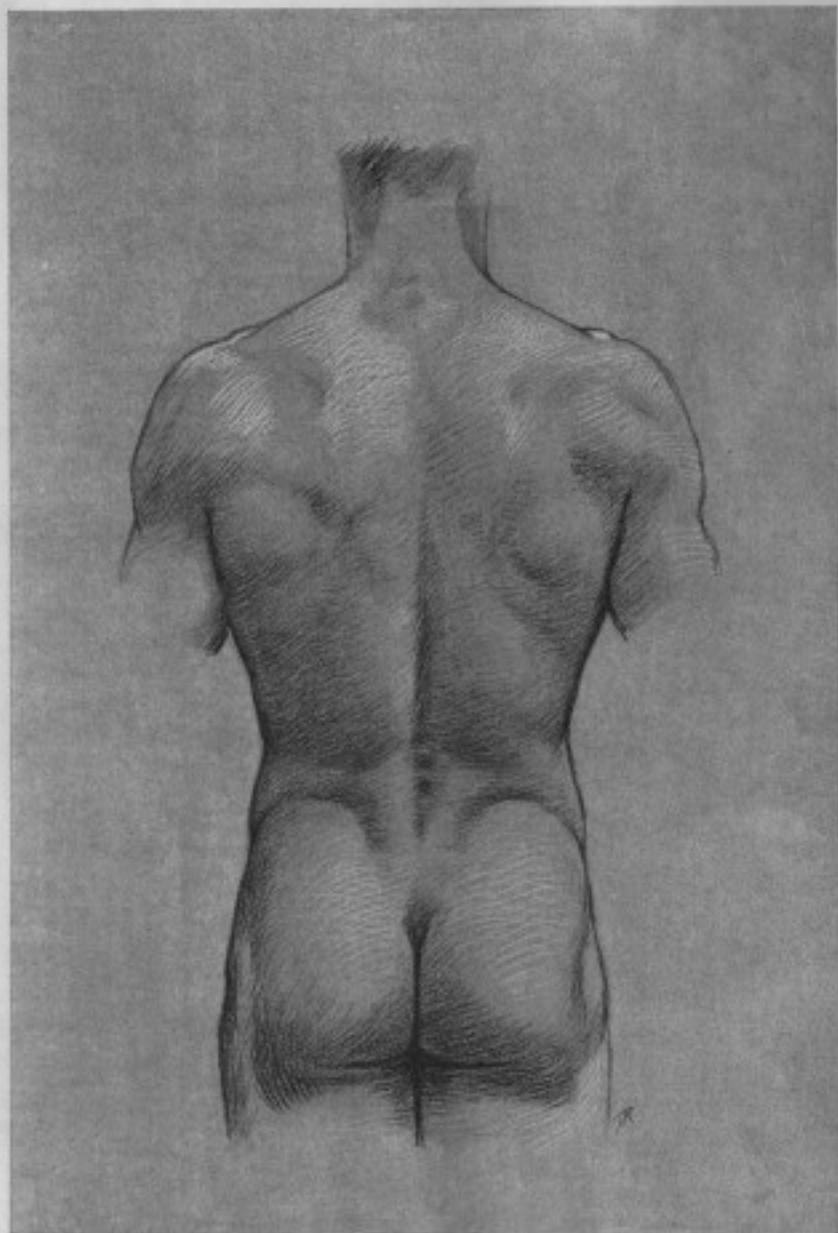




Dr. Paul Boudier del.

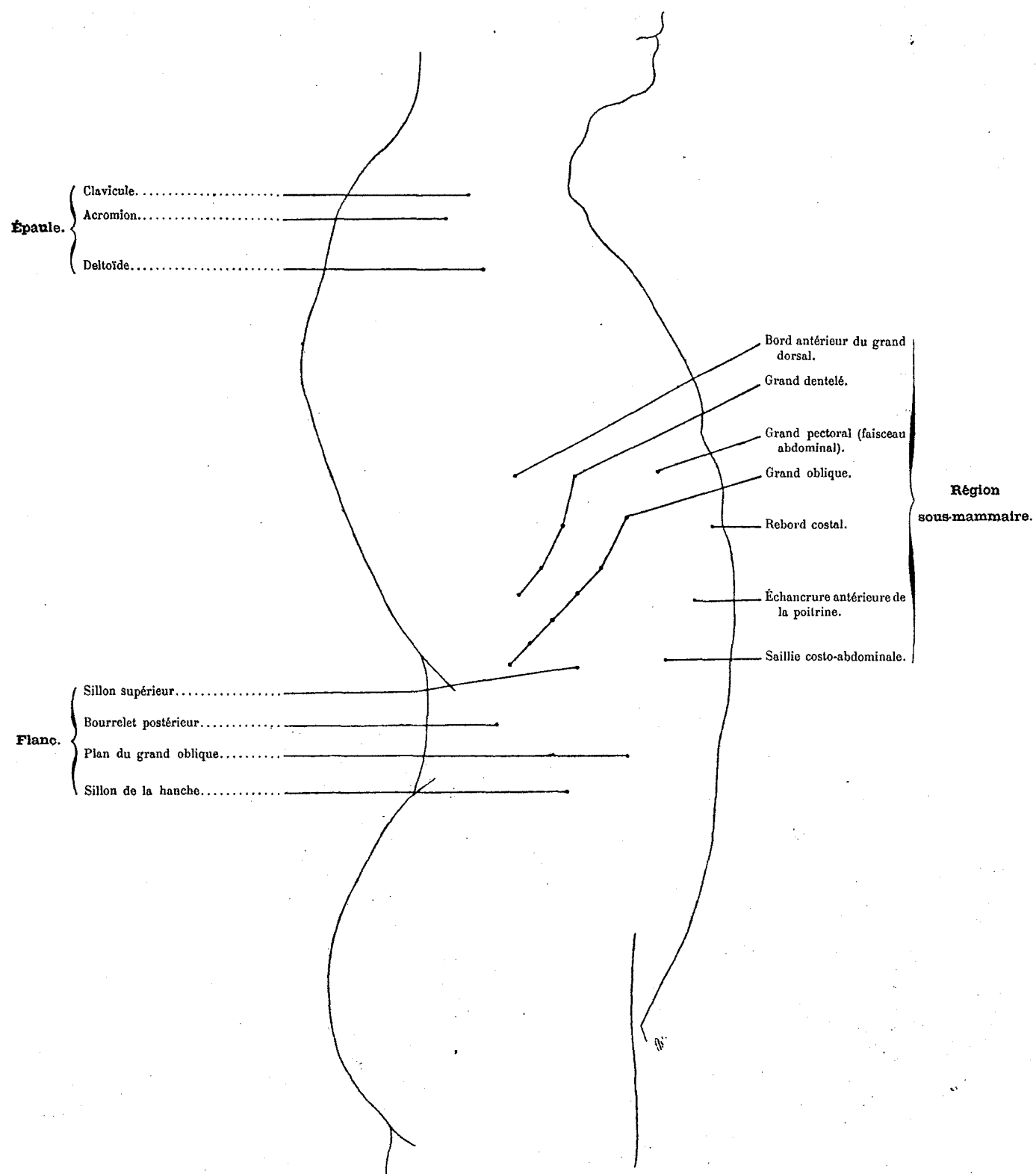
PLAN ANTERIEUR.






PLAN POSTÉRIEUR.

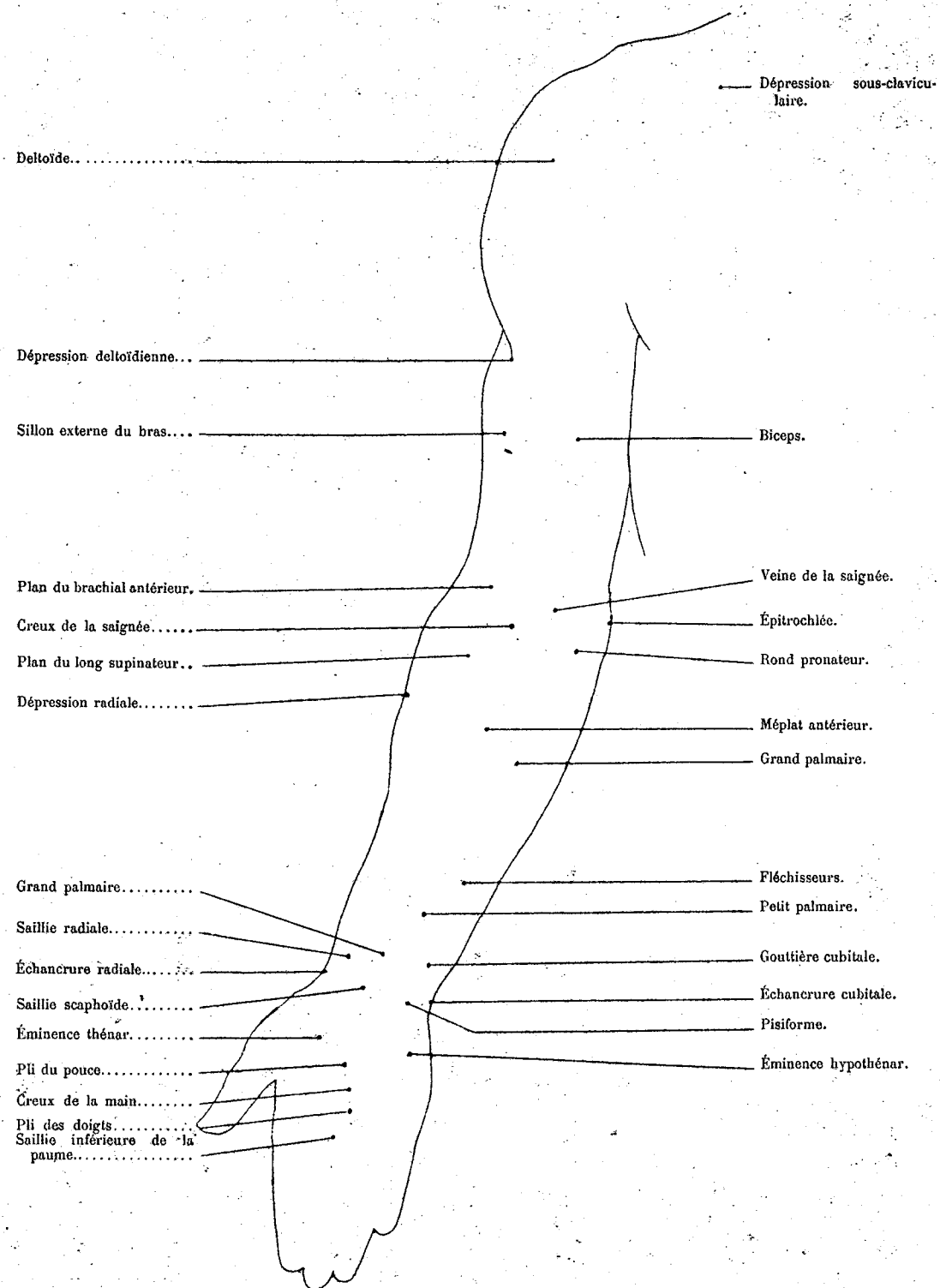
Dr Paul Richter del.

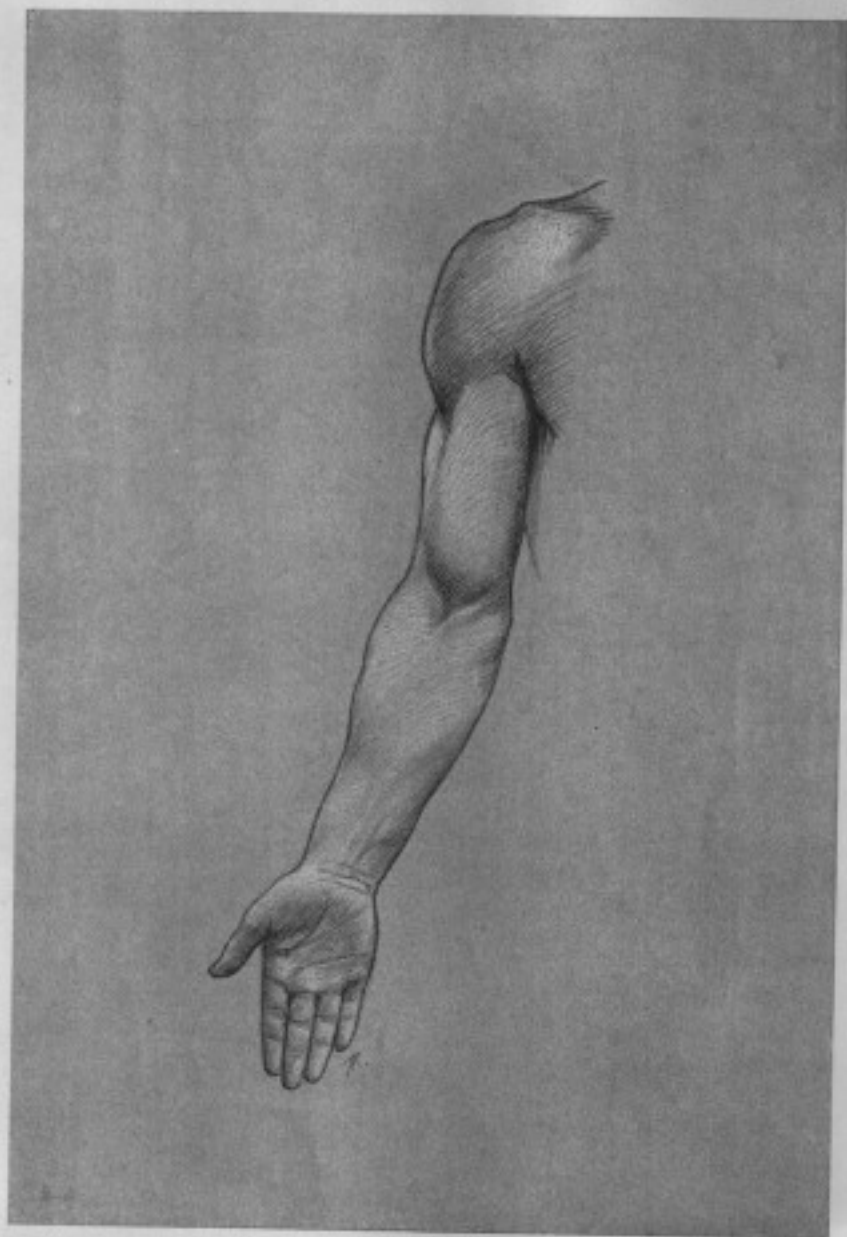




PLAT LATÉRAL.

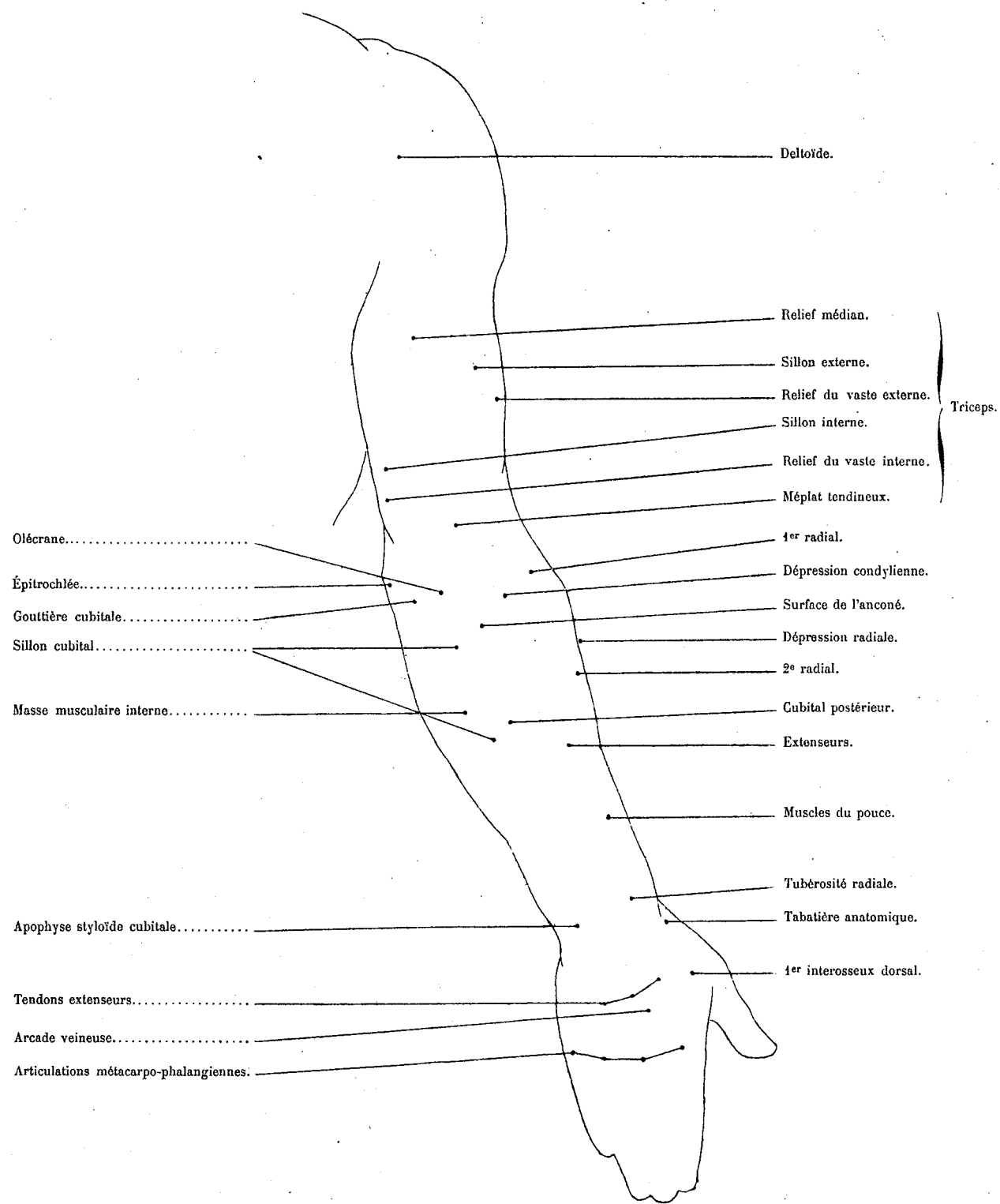
Dr Paul Bichat del.






Dr. Paul Andrieu del.

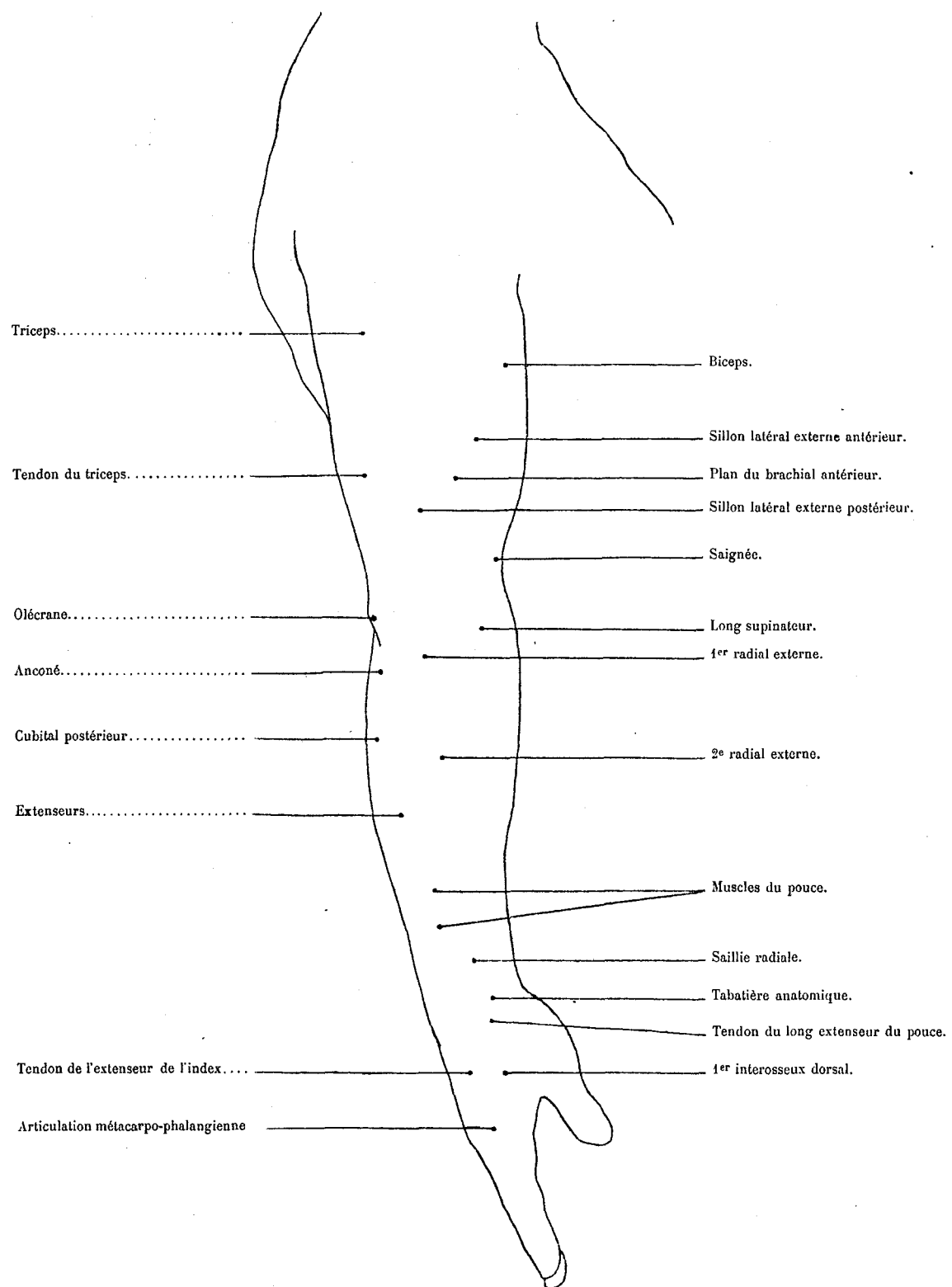
PLAN ANTERIEUR.






F. Lindholm del.

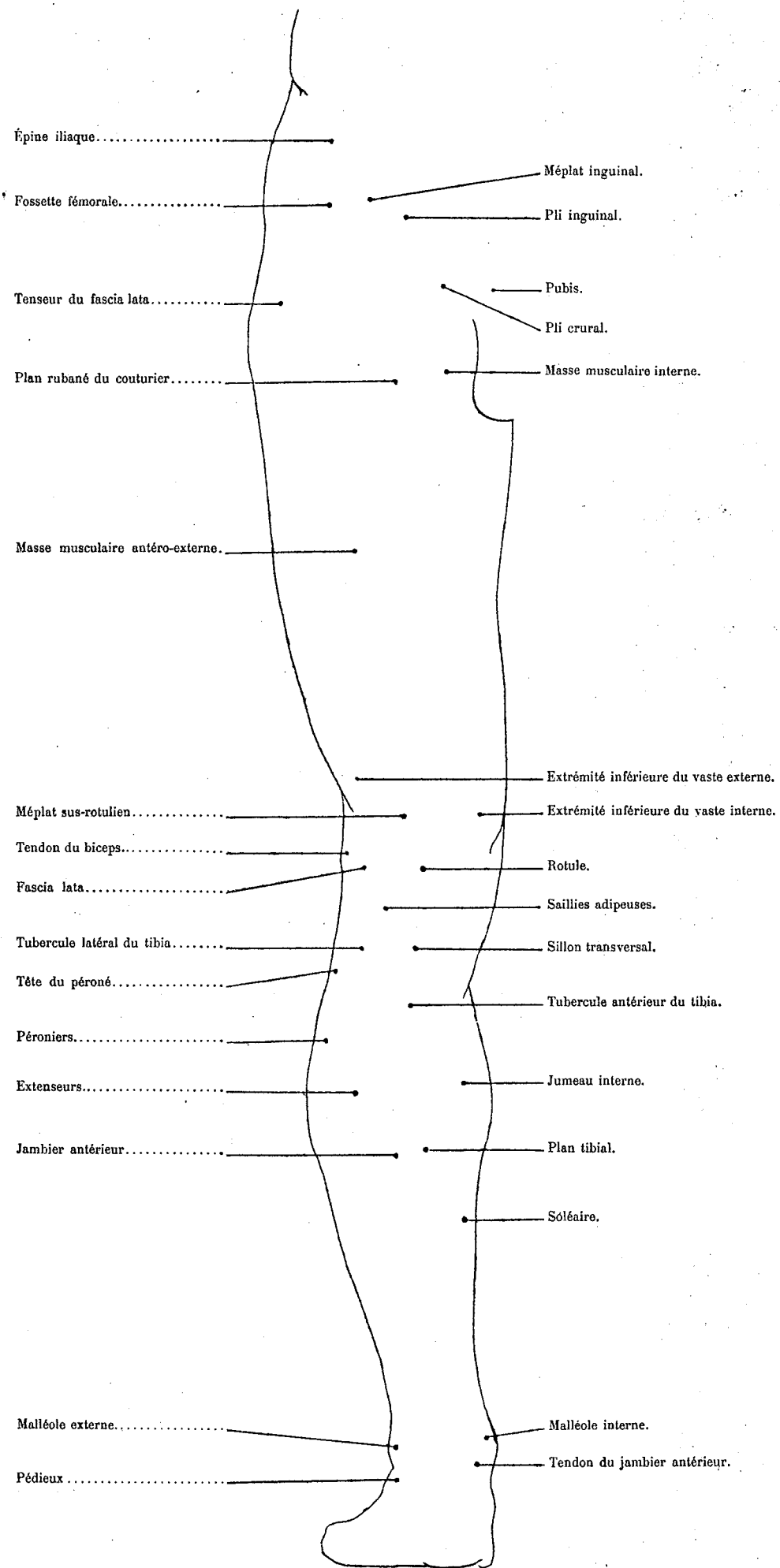
PLAT POSTÉRIEUR.

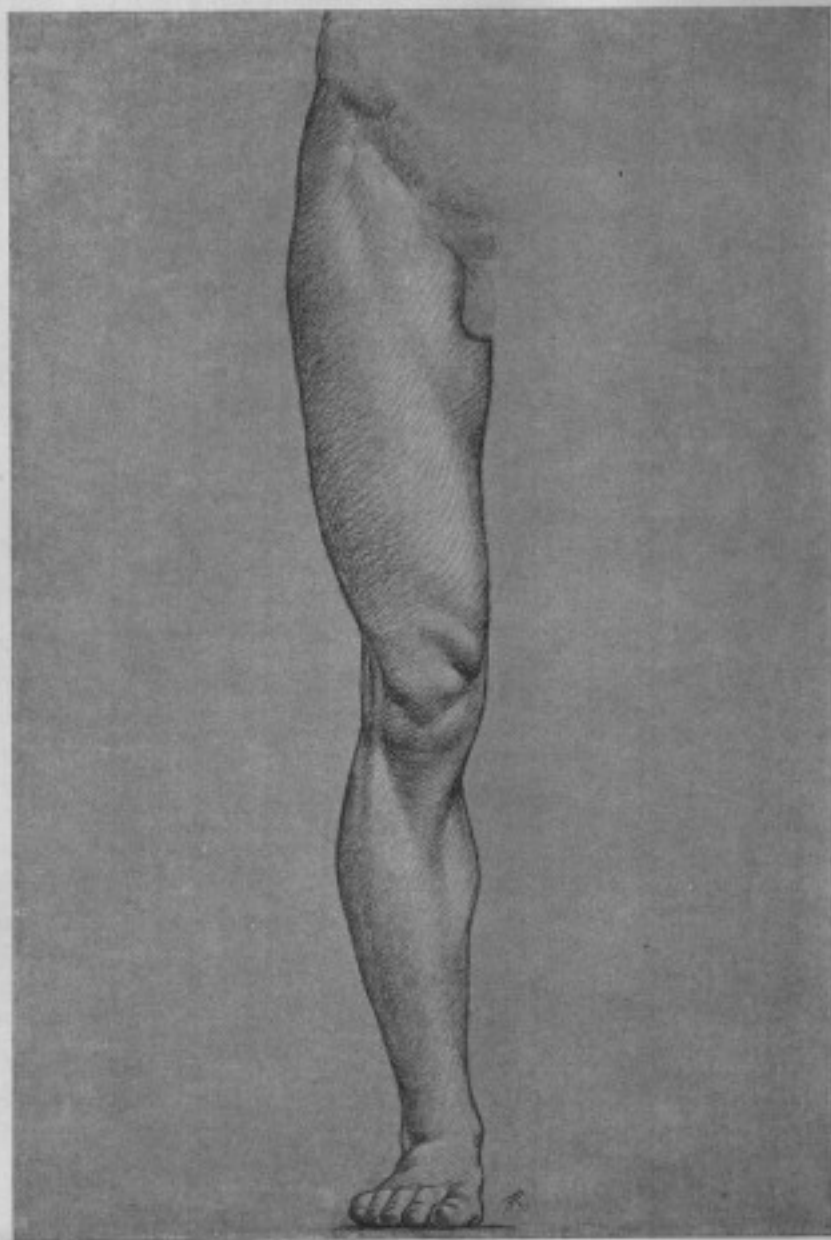




Dr Paul Richer del.

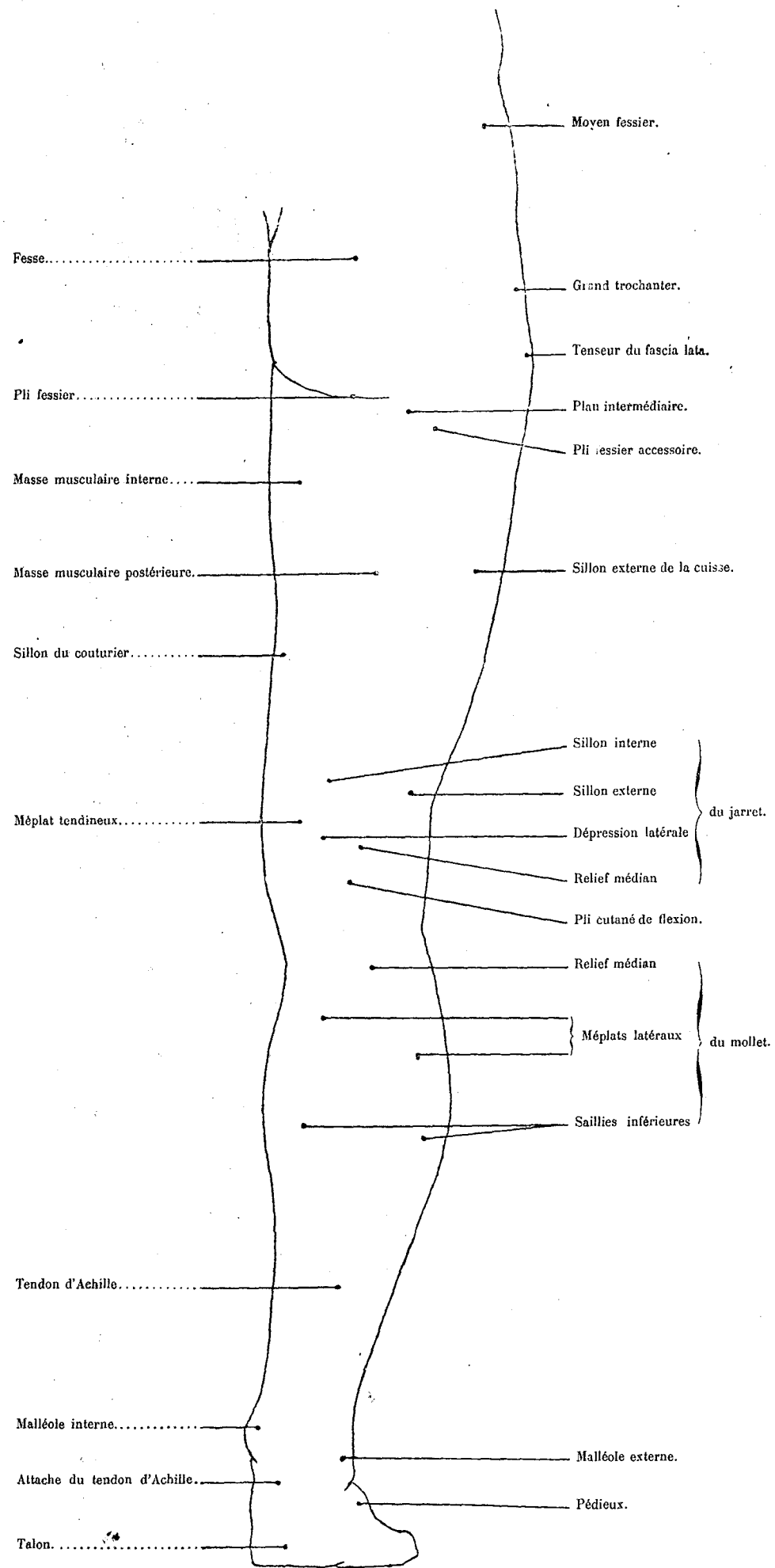
PLAN LATÉRAL EXTÉRIEUR.

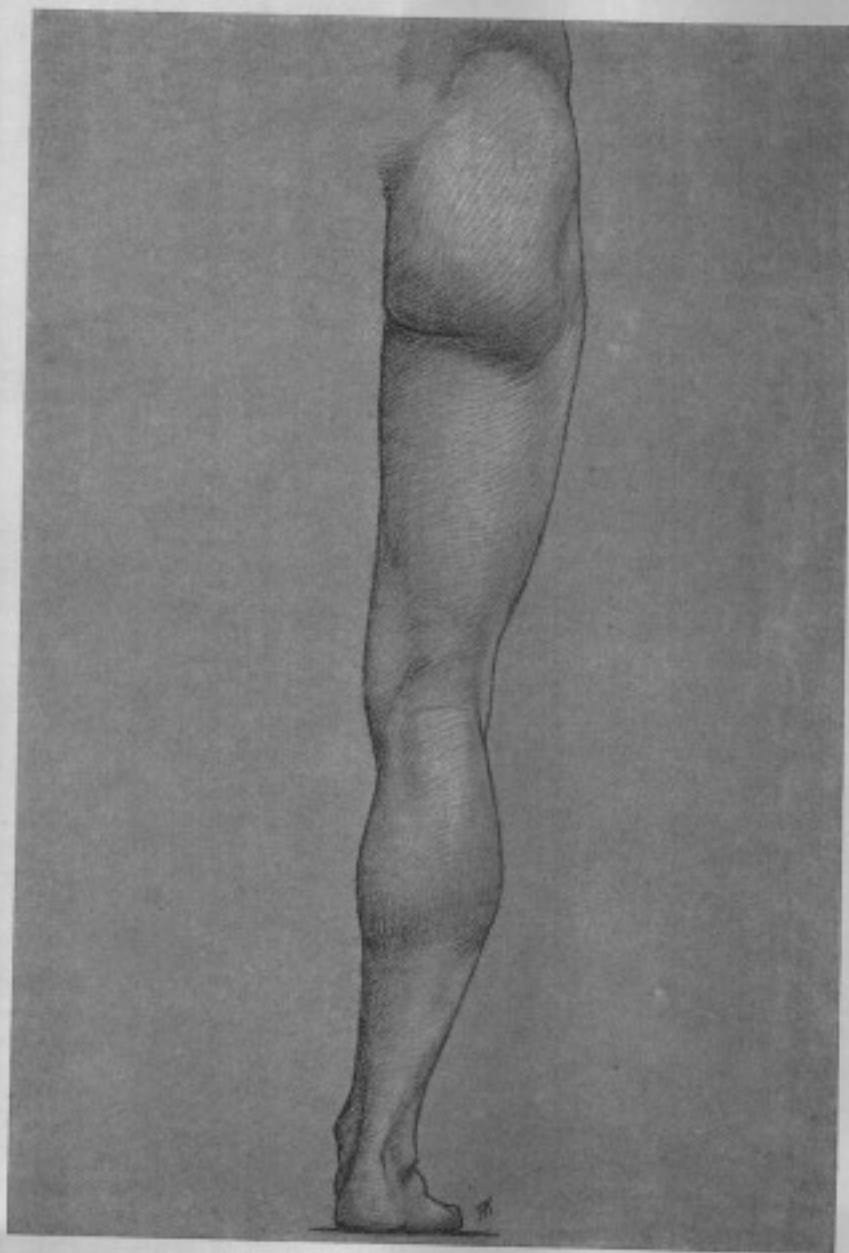




D^r Paul Richter del.

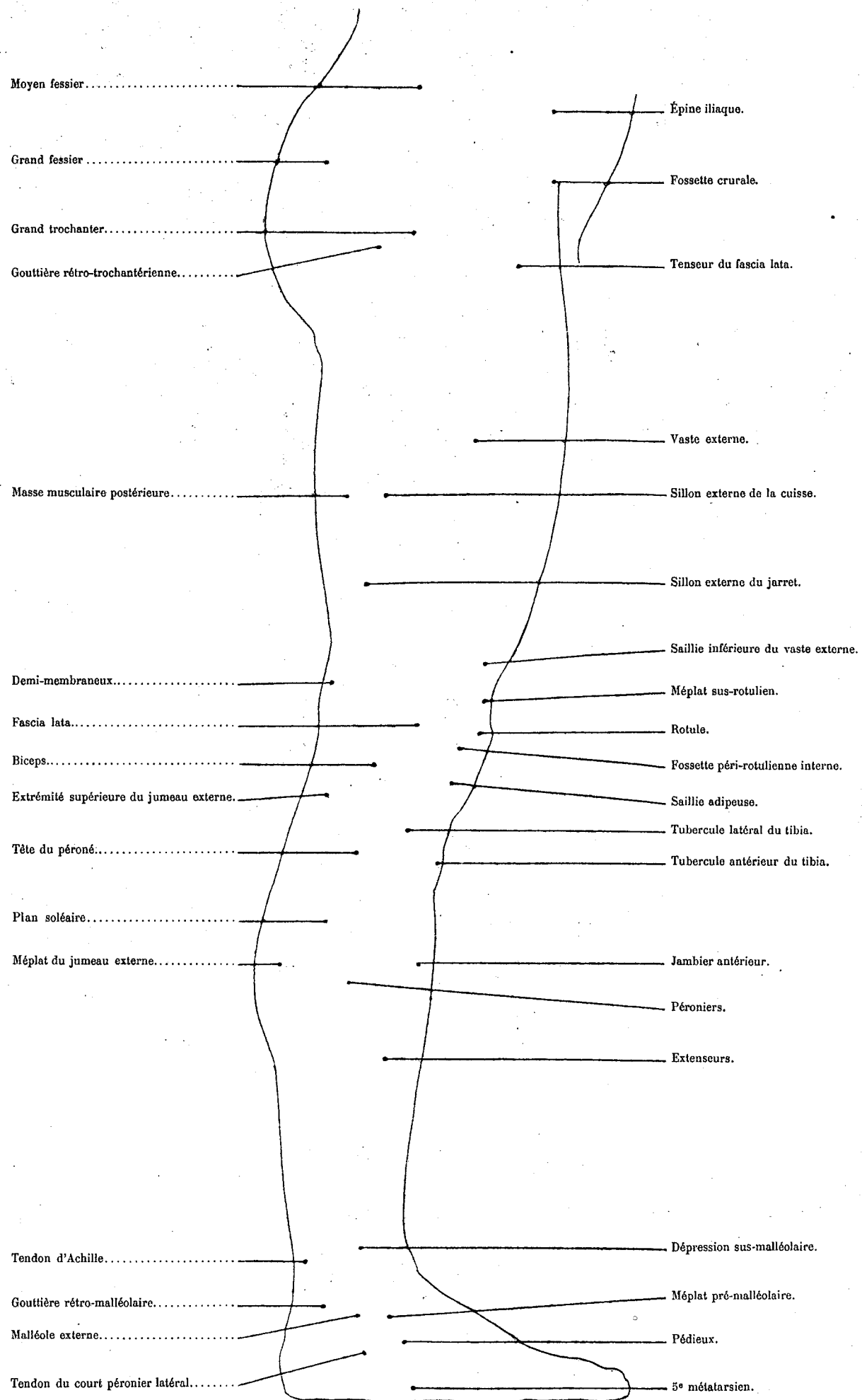
FLIX ANTERIEUR.

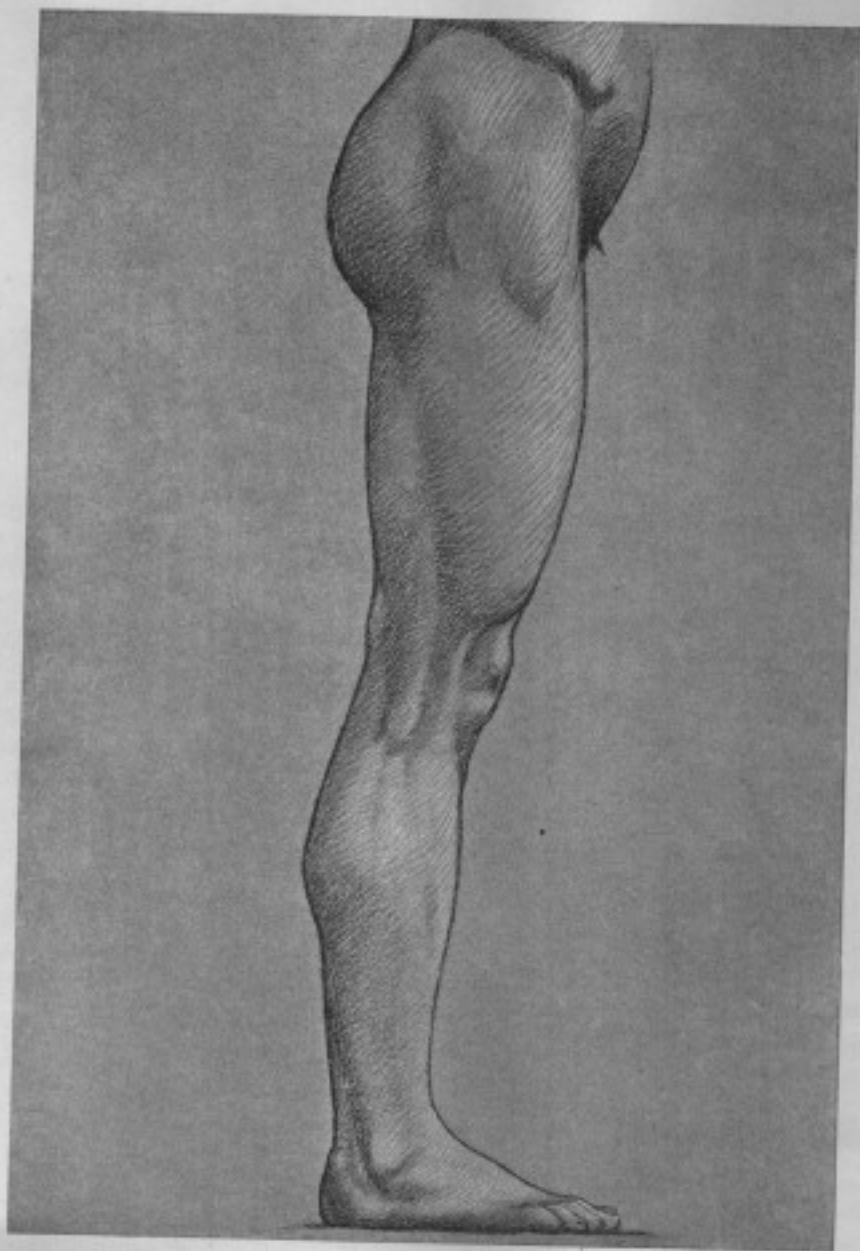




D^r Paul Beker del.

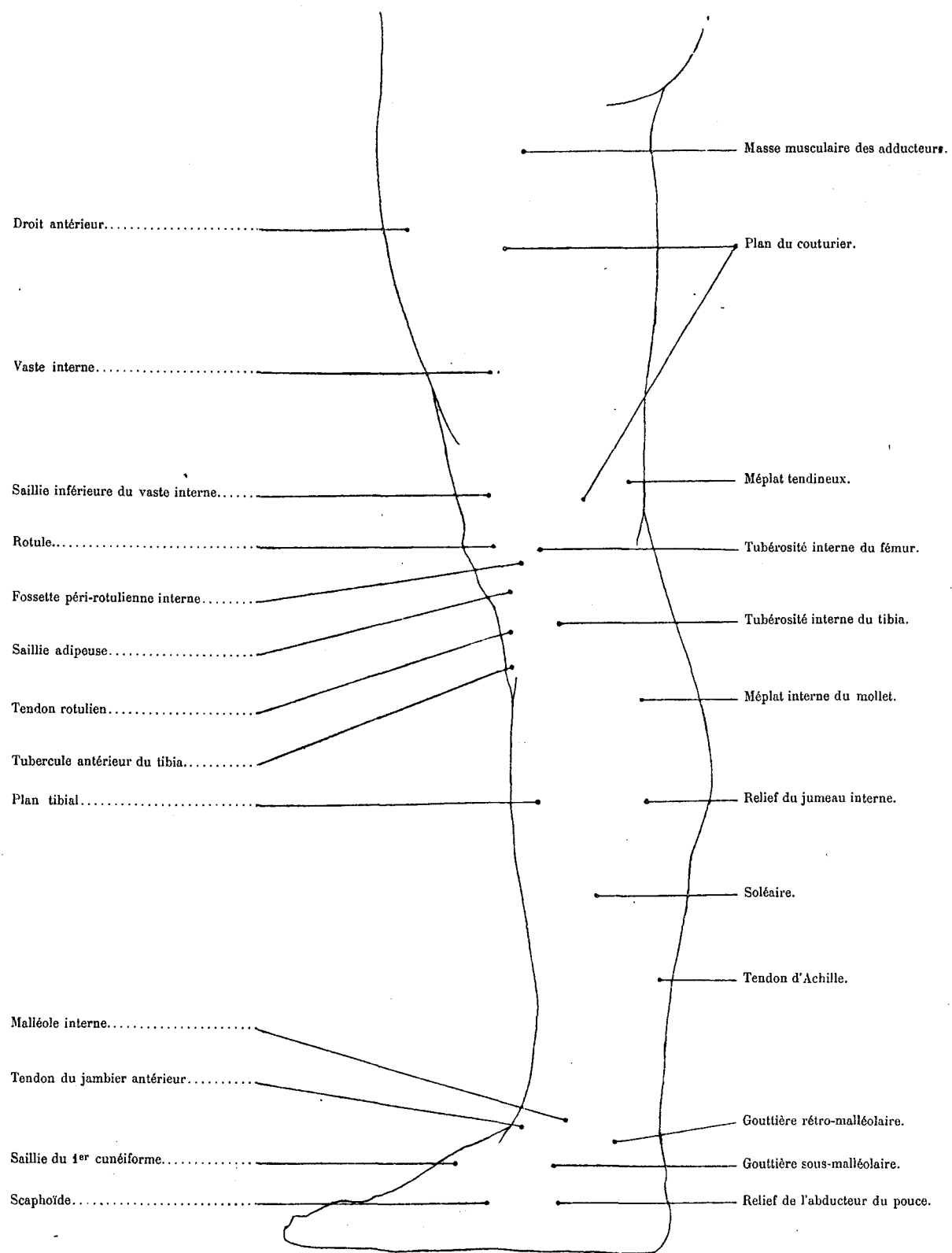
PLAN POSTÉRIEUR.

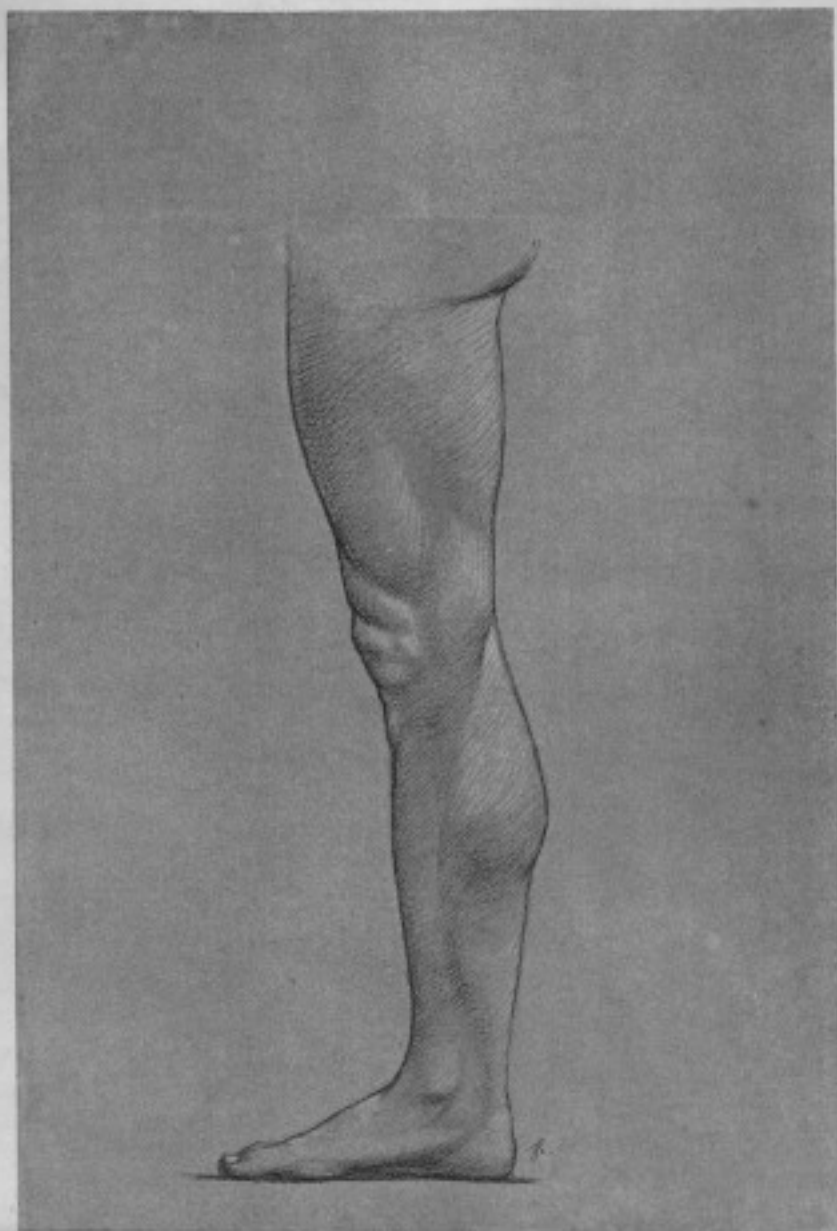




Dr Paul Fischer del.

PLAN LATÉRAL EXTÉRIEUR.





PLAN LATÉRAL INTERIEUR.

Dr Paul Bichat del.

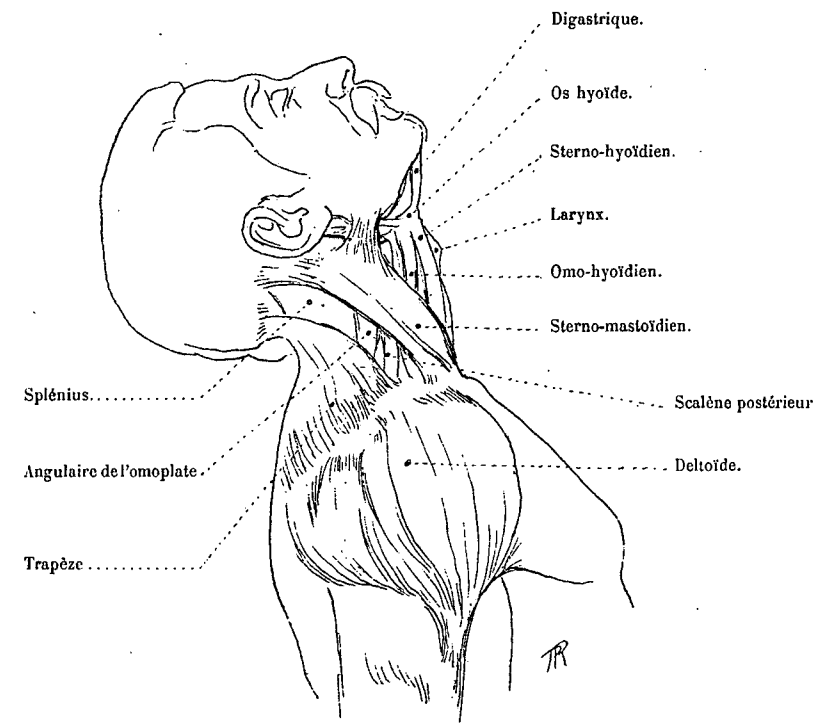
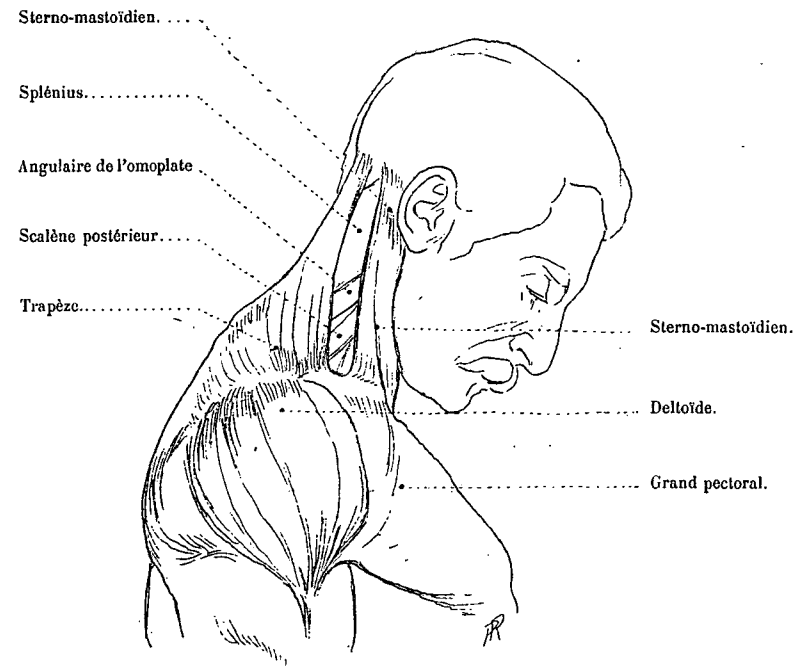
MOUVEMENTS DE LA TÊTE ET DU COU



FIG. 1. — FLEXION.

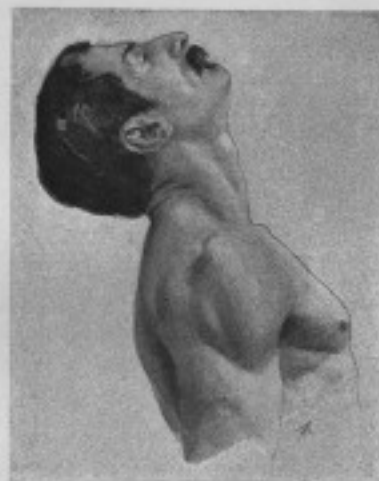

FIG. 2. — EXTENSION.



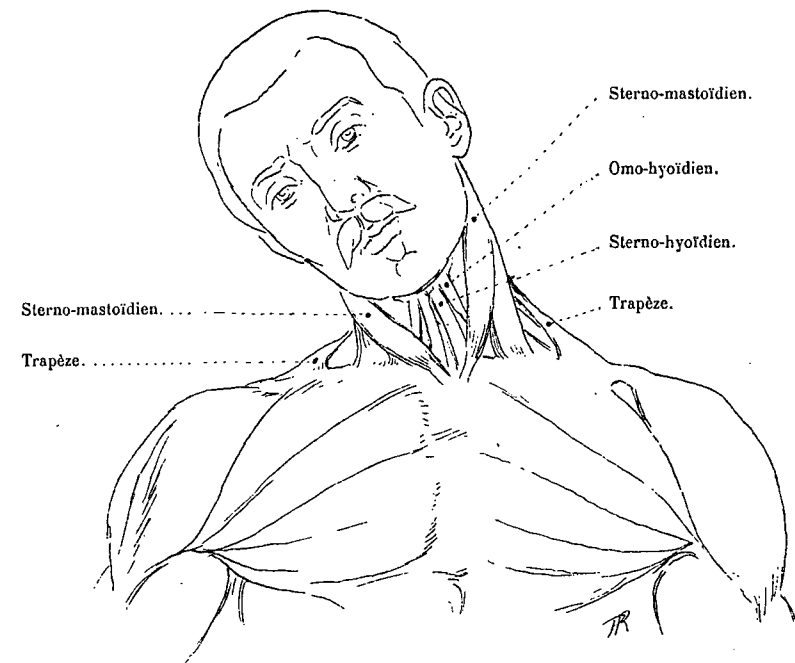
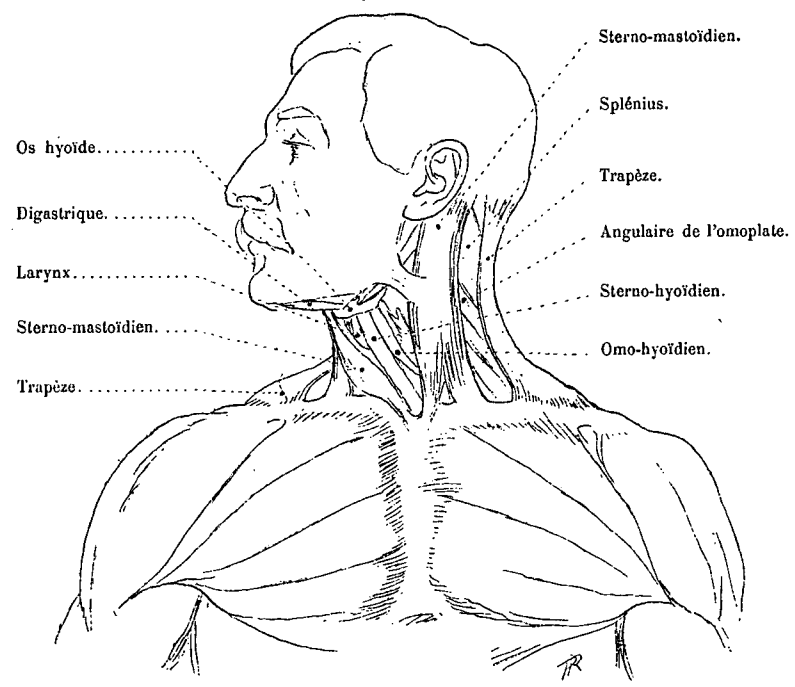
MOUVEMENTS DE LA TÊTE ET DU COU (SUITE)



FIG. 1. — ROTATION.



FIG. 2. — INCLINAISON LATÉRALE.



MODIFICATIONS DES FORMES EXTÉRIEURES DU TRONC DANS LES MOUVEMENTS DE L'ÉPAULE

PLAN POSTÉRIEUR.

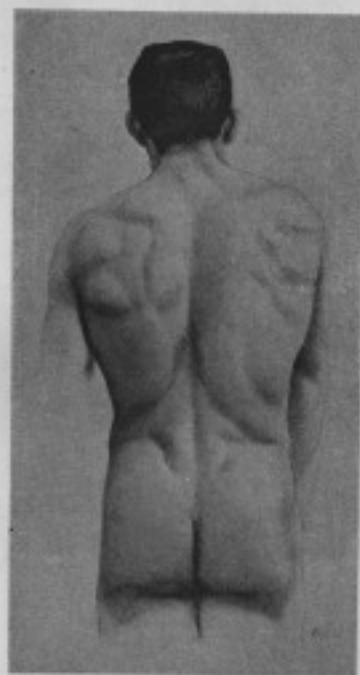


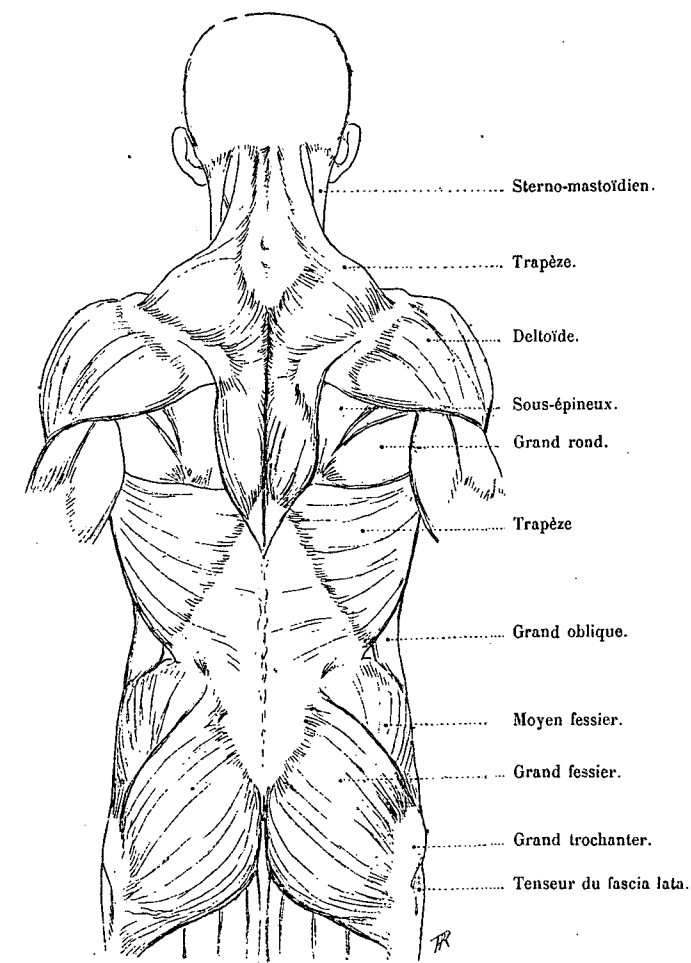
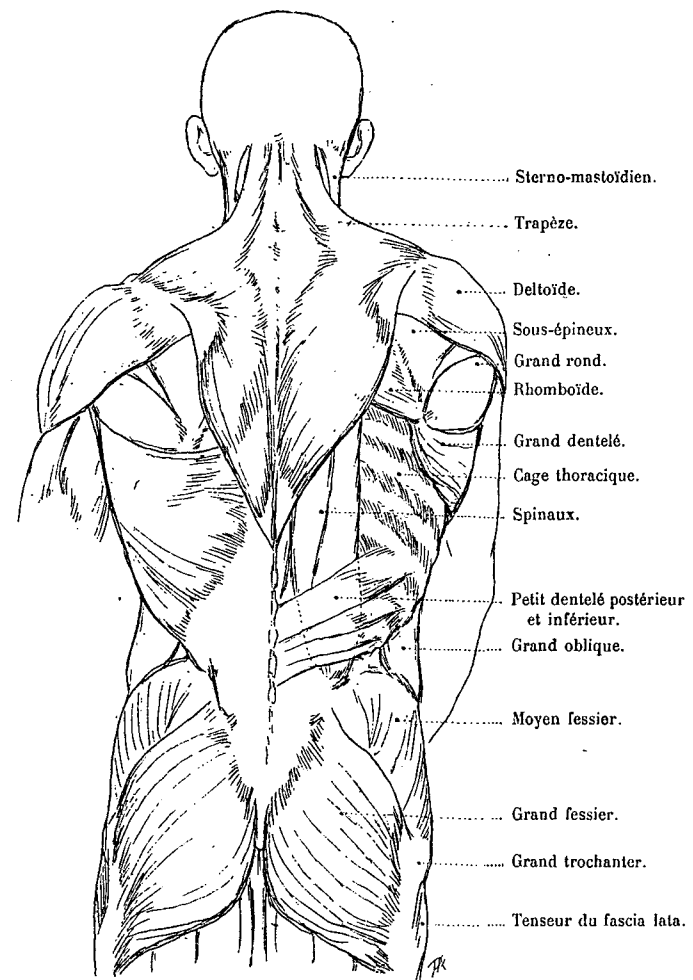
FIG. 1. — ÉPAULE DROITE PORTÉE EN AVANT.

D^r Paul Bickel del.

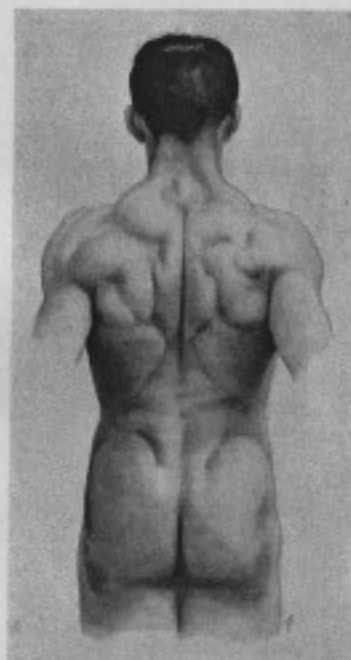

FIG. 2. — LES DEUX ÉPAULES RAMENÉES EN ARRIÈRE.

Pl. 80.



NOTA. — Dans ce croquis anatomique, le grand dorsal droit a été complètement enlevé, pour laisser voir les muscles profonds.

MODIFICATIONS DES FORMES EXTÉRIEURES DU TRONC DANS LES MOUVEMENTS DE L'ÉPAULE (SUITE)

PLAN LATÉRAL.

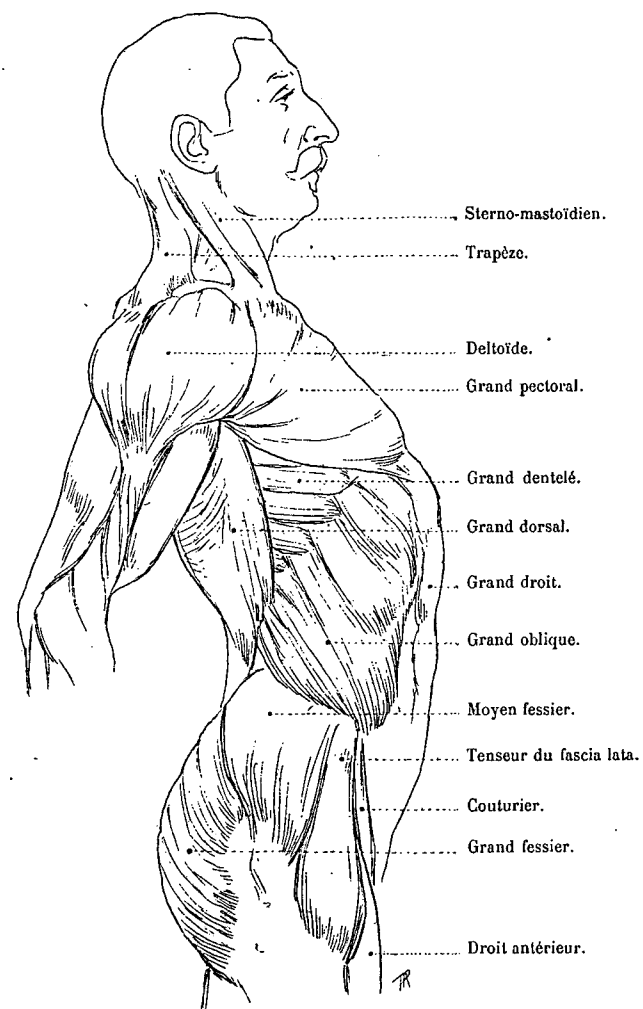
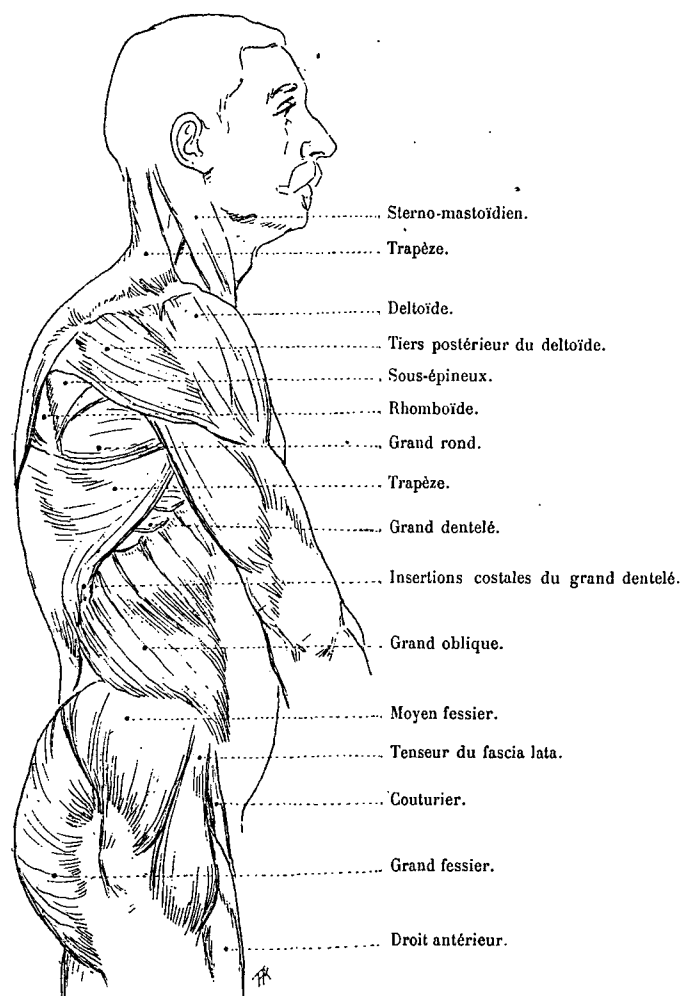


FIG. 1. — LES ÉPAULES PORTÉES EN AVANT.

Dr Paul Bouteau del.

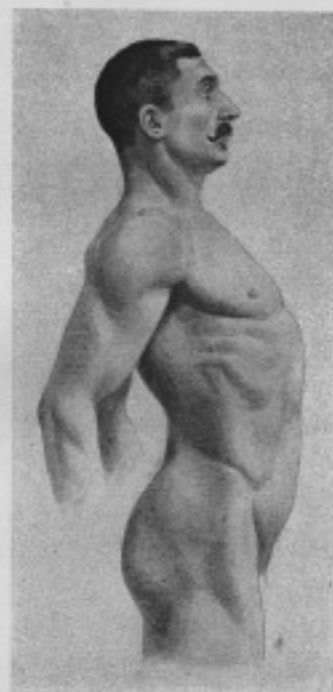

FIG. 2. — LES ÉPAULES RAMENÉES EN ARRIÈRE.



MODIFICATIONS DES FORMES EXTÉRIEURES DU TRONC DANS LES MOUVEMENTS DU BRAS

PLAN ANTÉRIEUR.

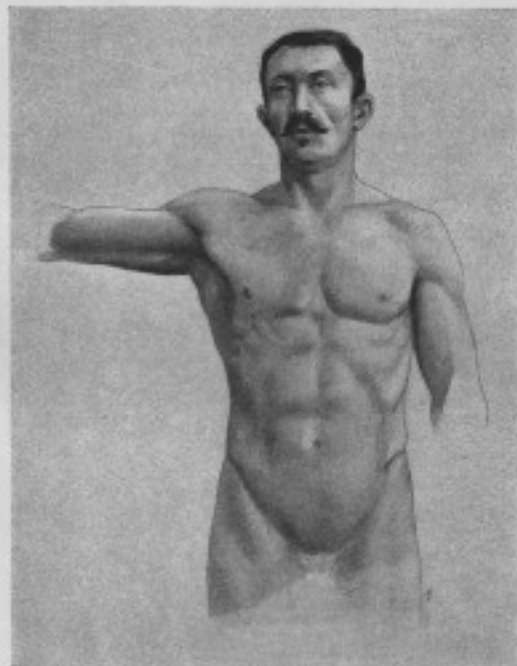
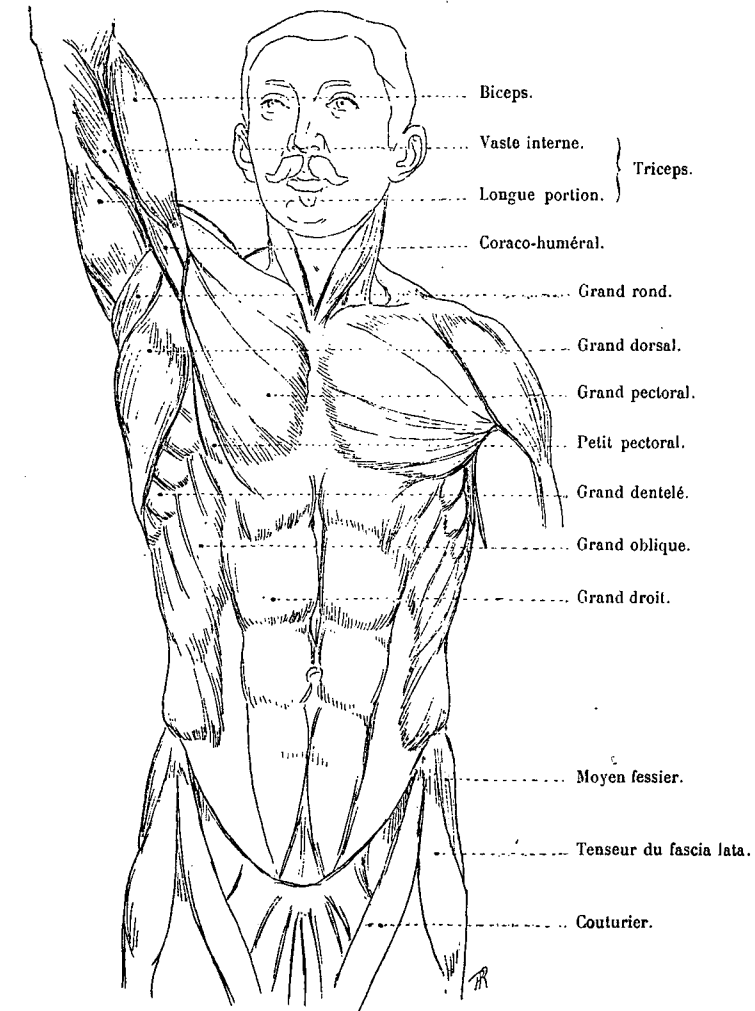
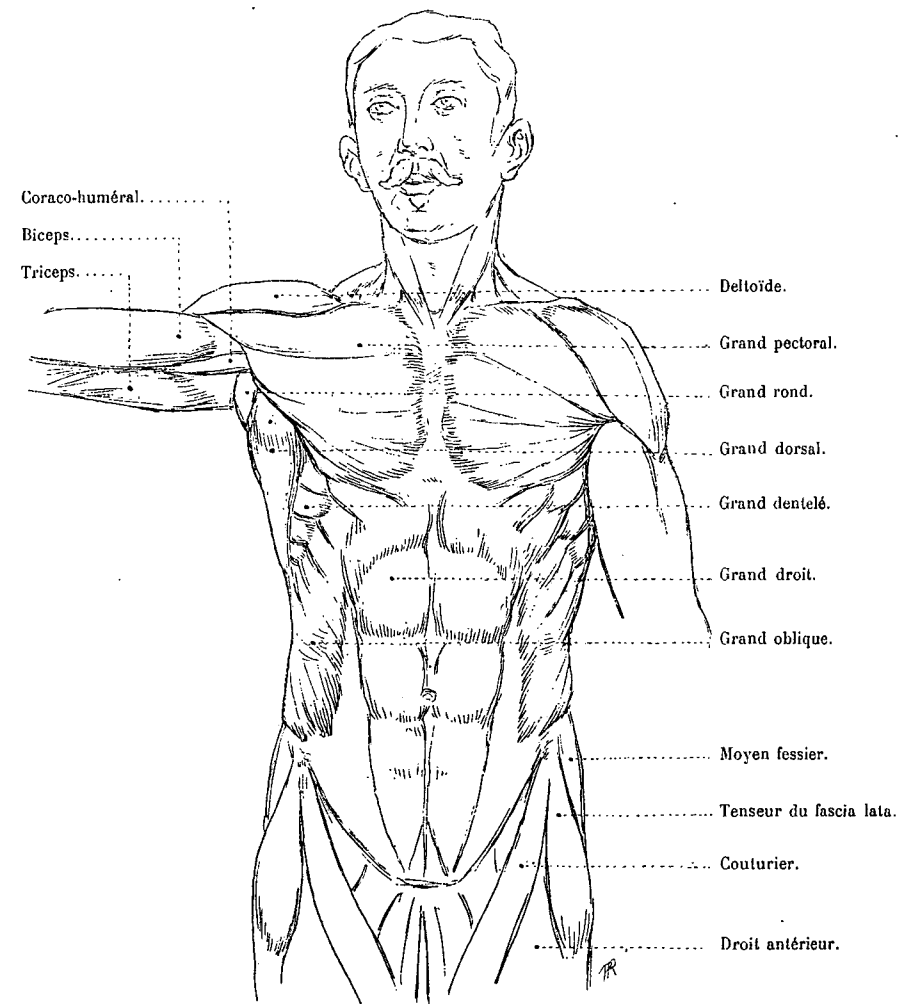


FIG. 1. — LE BRAS ÉTENDU HORIZONTALEMENT EN DEHORS.

Dr Paul Richer del.



FIG. 2. — LE BRAS LEVÉ VERTICALEMENT.



MODIFICATIONS DES FORMES EXTÉRIEURES DU TRONC DANS LES MOUVEMENTS DU BRAS (SUITE)

PLAN POSTÉRIEUR.

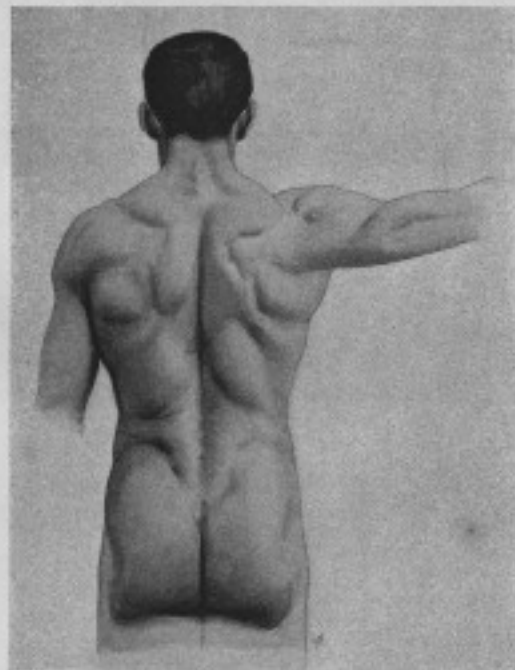


FIG. 1. — LE BRAS ÉTENDU HORIZONTALEMENT EN DEHORS.

(Dr Paul Bichat del.)


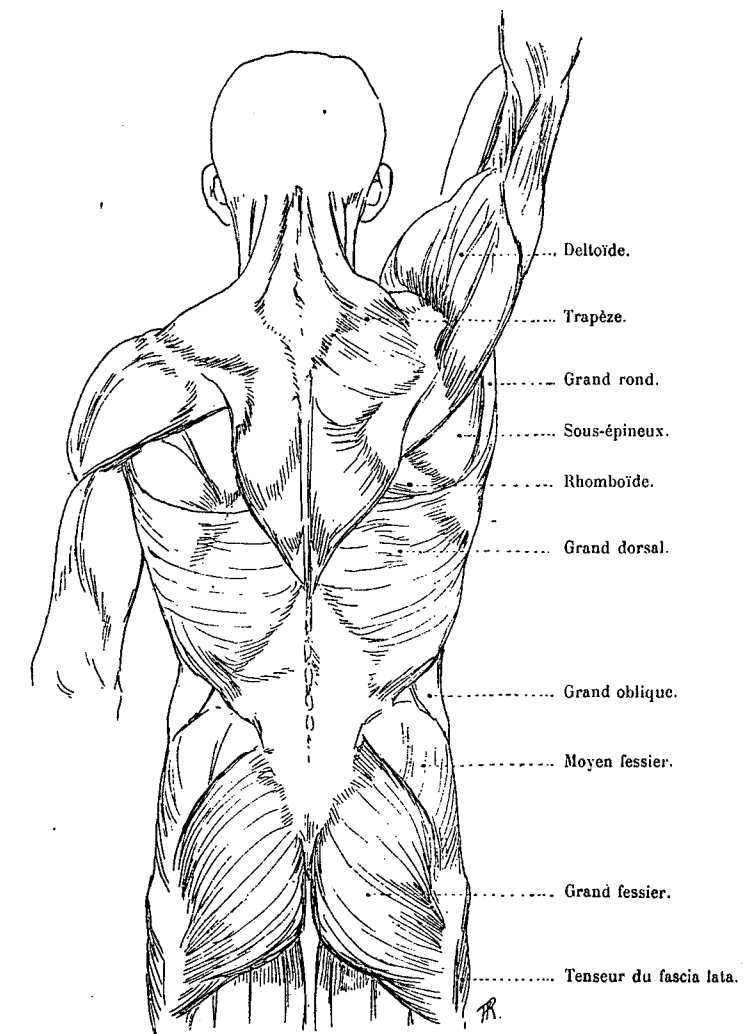
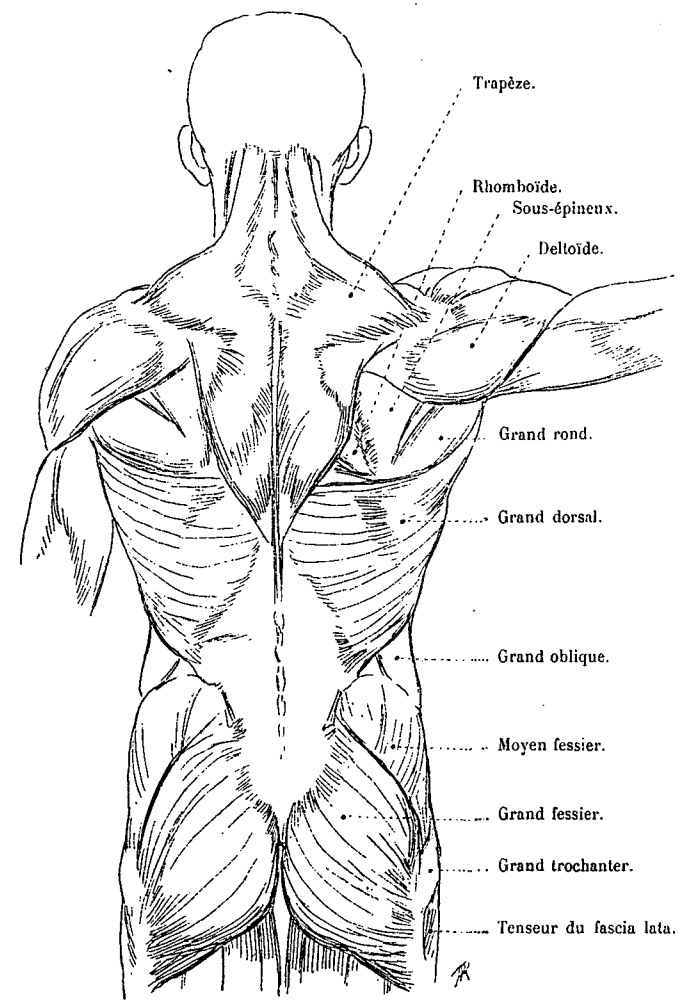


FIG. 2. — LE BRAS LEVÉ VERTICALEMENT.



MODIFICATIONS DES FORMES EXTÉRIEURES DU TRONC DANS LES MOUVEMENTS DU BRAS (SUITE)

PLAN LATÉRAL.



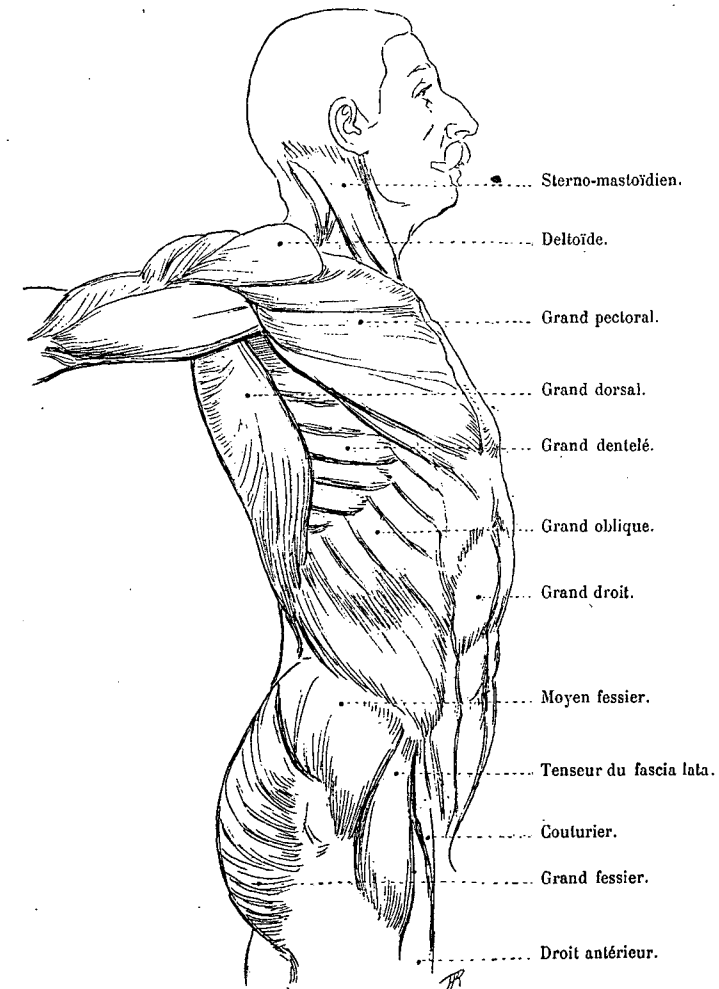
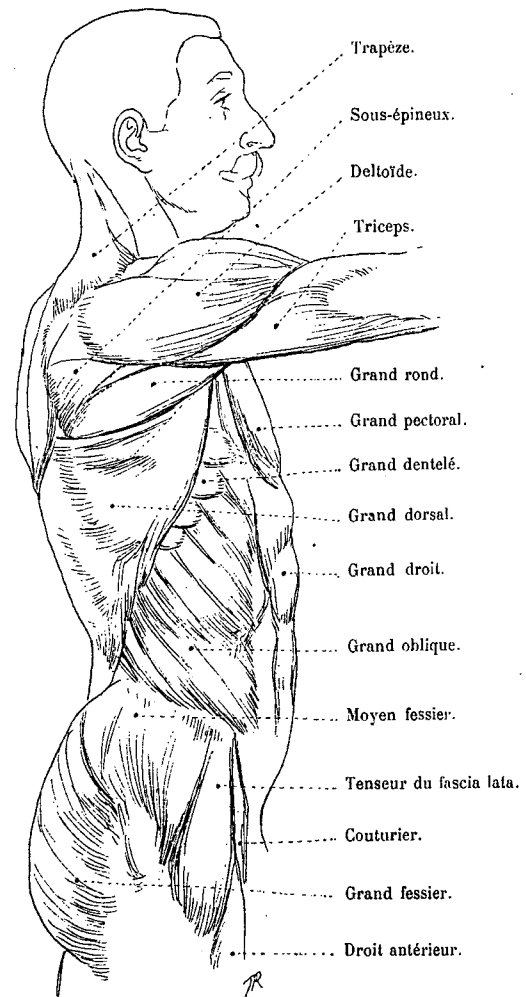
FIG. 1. — LE BRAS ÉTENDU HORIZONTALEMENT EN AVANT.

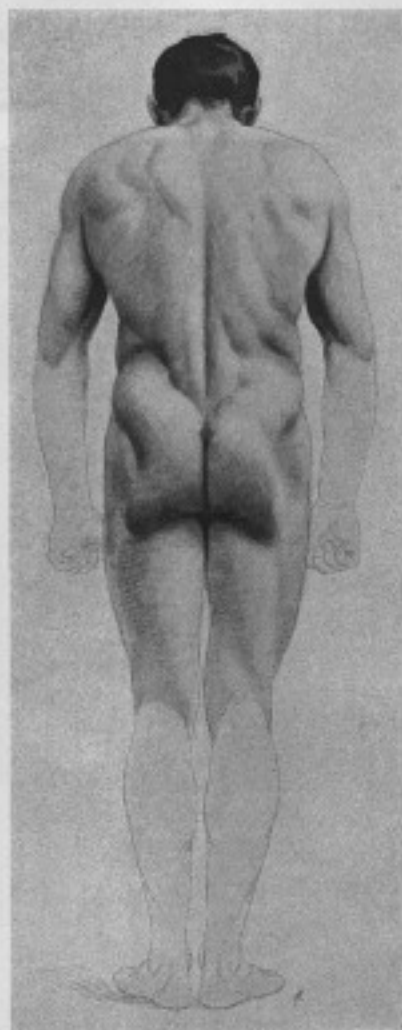
Dr Paul Richer del.



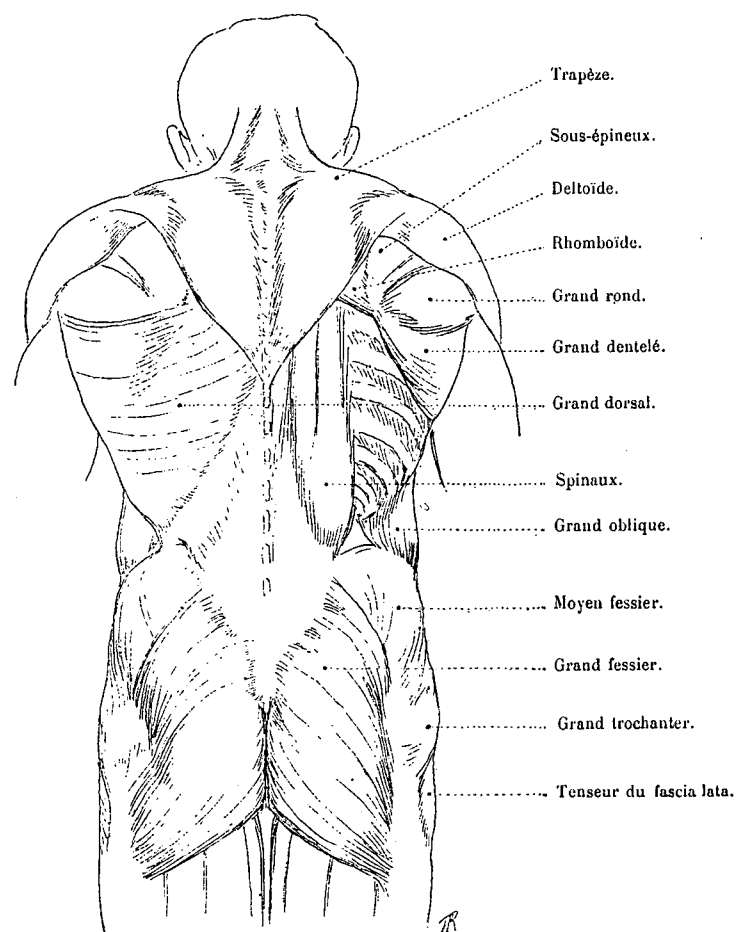
FIG. 2. — LE BRAS ÉTENDU HORIZONTALEMENT EN ARRIÈRE.

Pl. 50.





FLEXION LATÈRE.



NOTA. — Dans ce croquis, le grand dorsal du côté droit a été complètement enlevé, afin de laisser voir les muscles profonds.


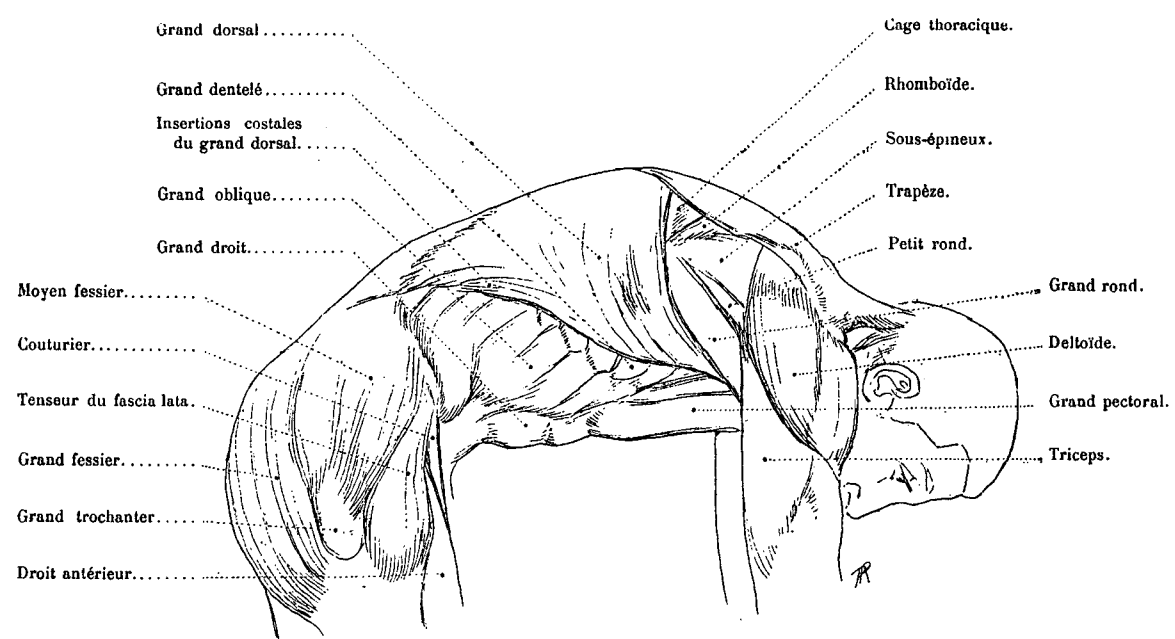



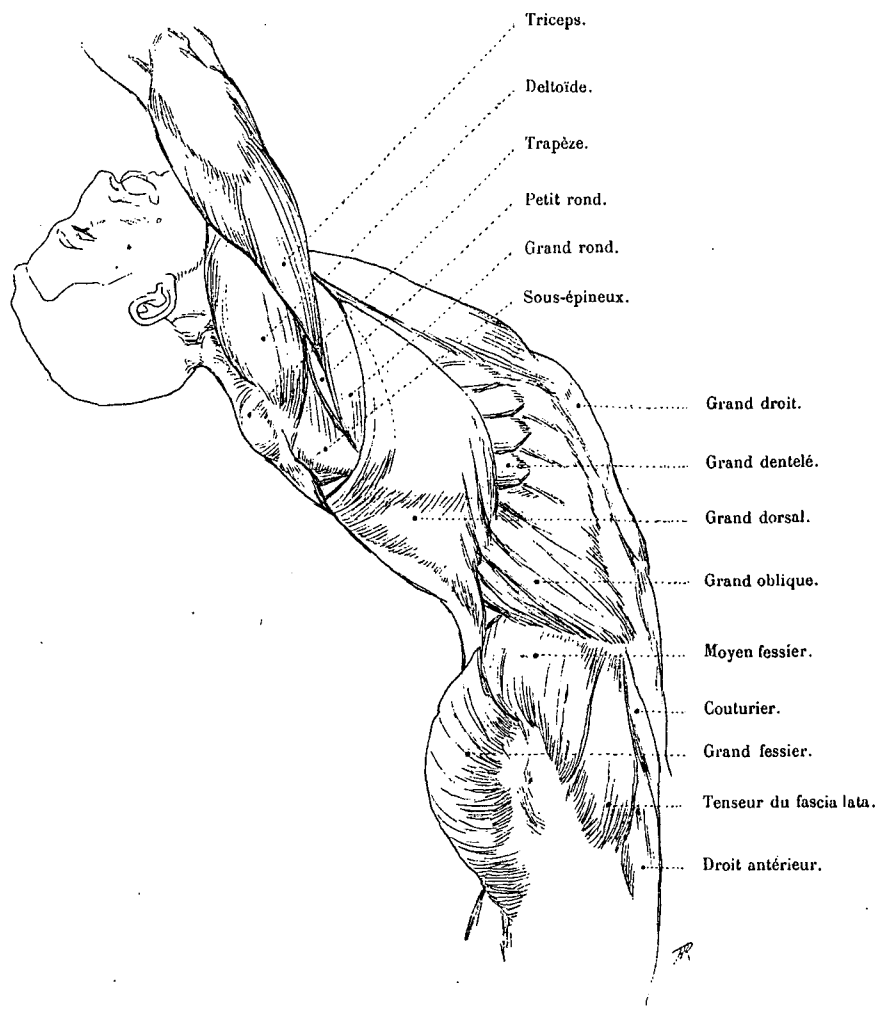
FIGURE VINGT.

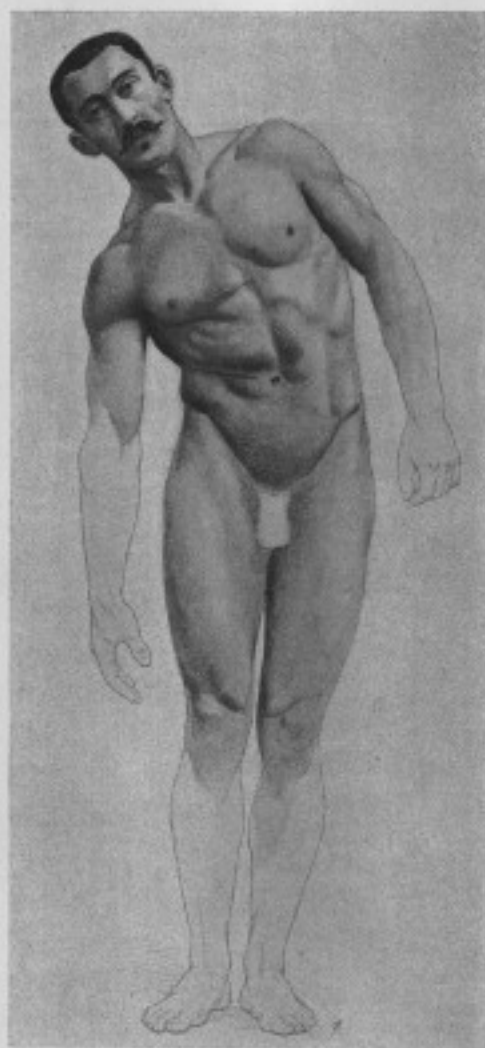




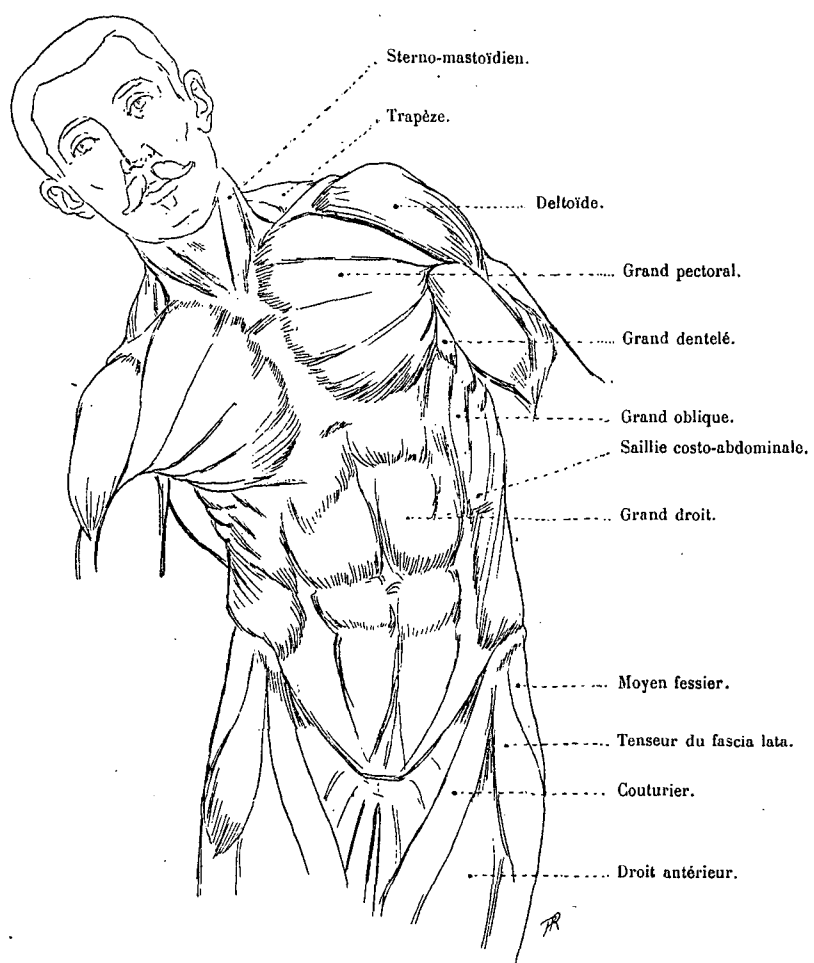
EXTENSION.

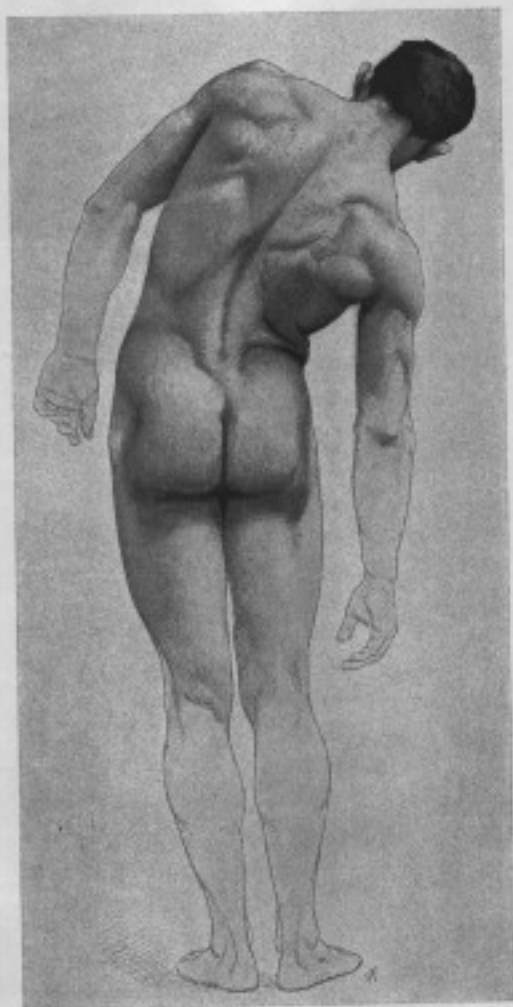
Dr Paul Richer del.



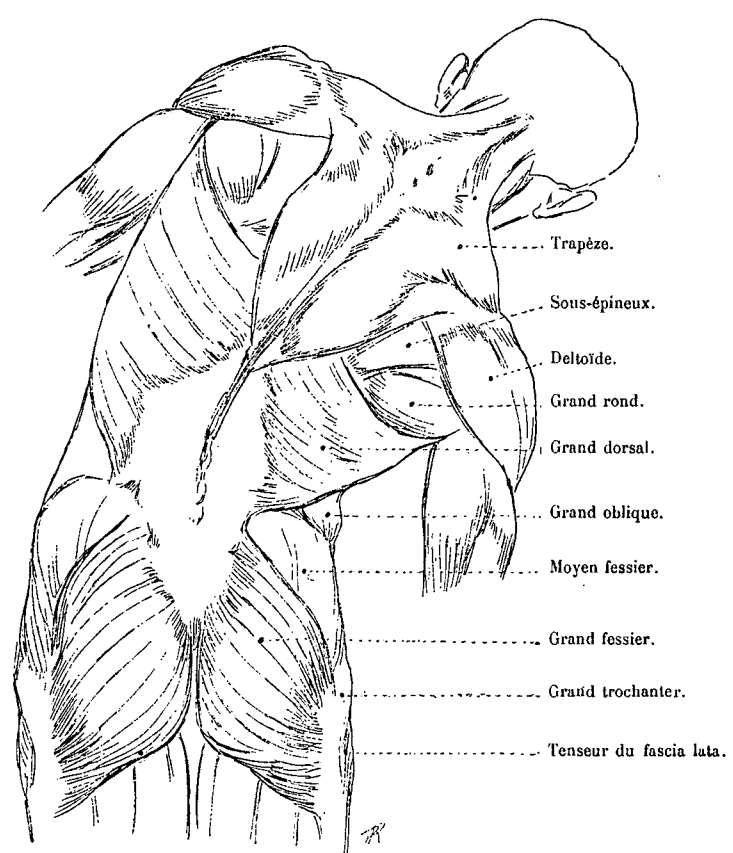


INCLINISON LATÉRALE (Plus arriérée).





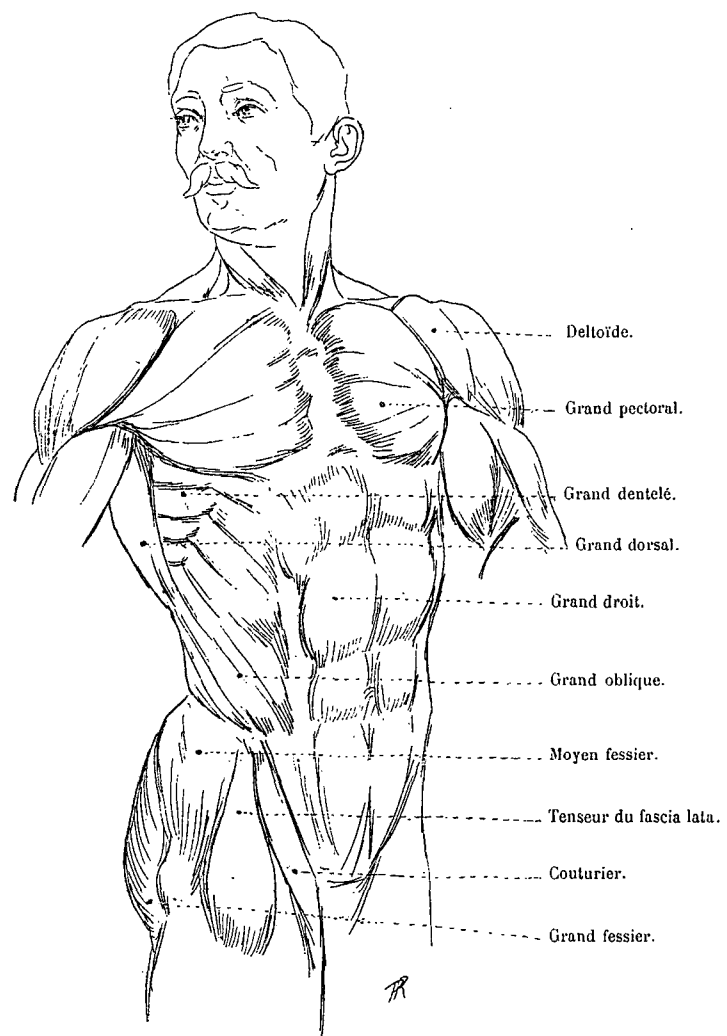
INCLINAISON LATÉRALE (Plan postérieur)

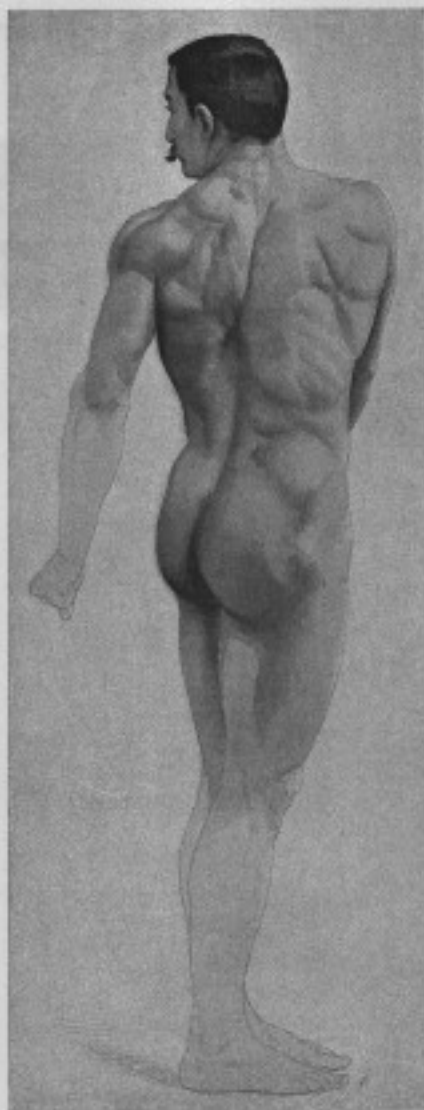



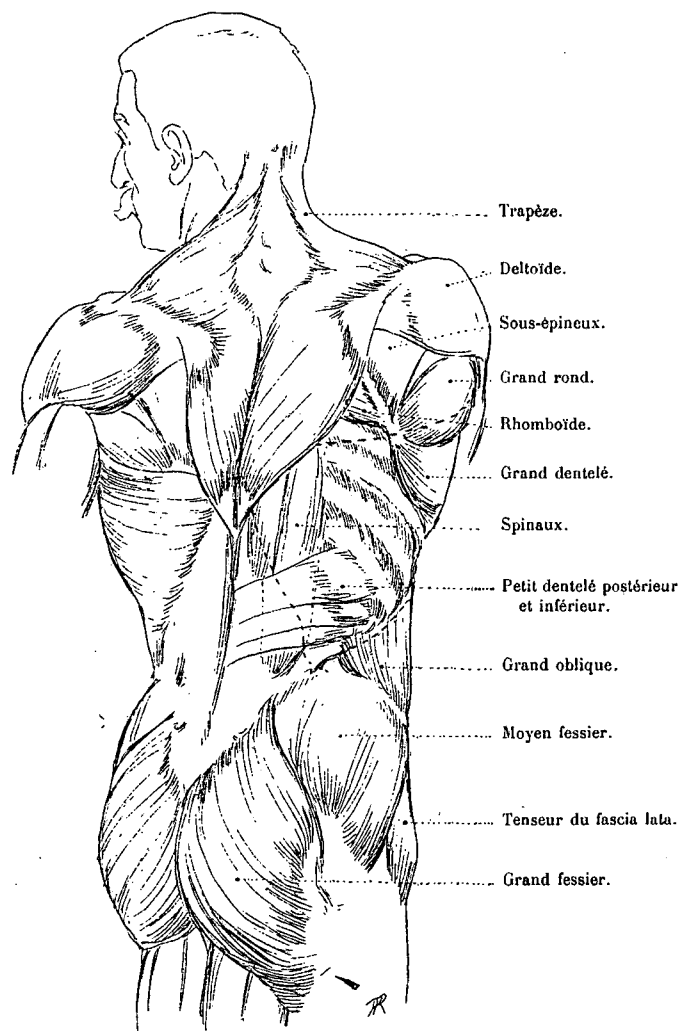
ROTATION (VERS LA DROITE).

D^r Paul Boker del.





ROTATION (vers la gauche).



NOTA. — Dans ce croquis anatomique, le grand dorsal du côté droit a été enlevé.
Les traits discontinus indiquent la place qu'occuperait son corps charnu.

MOUVEMENTS DU MEMBRE SUPÉRIEUR

PLAN ANTERIEUR

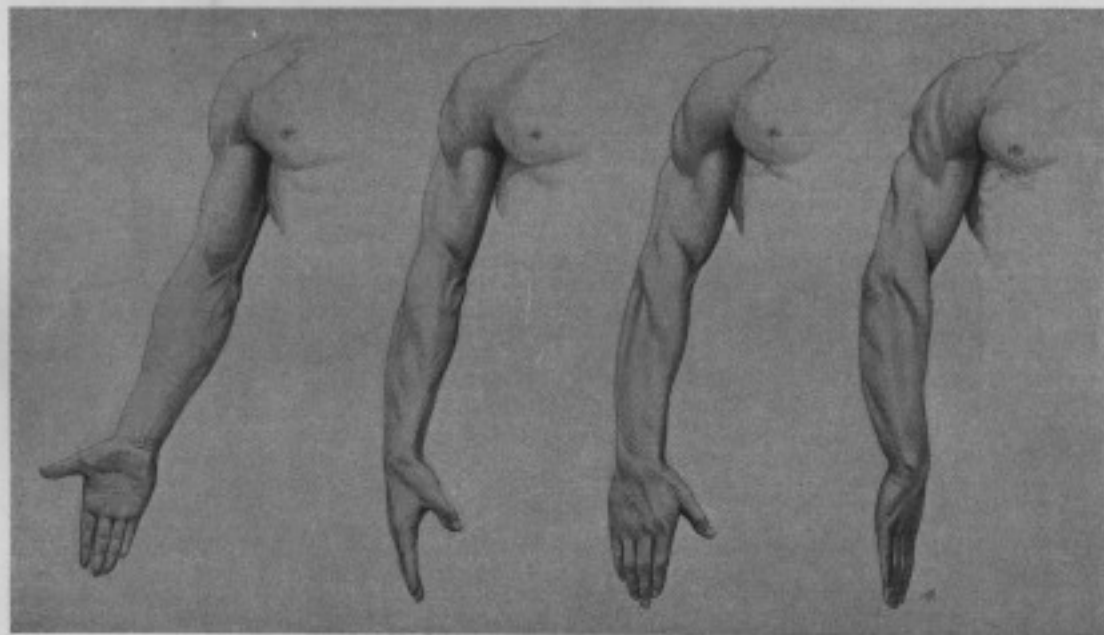
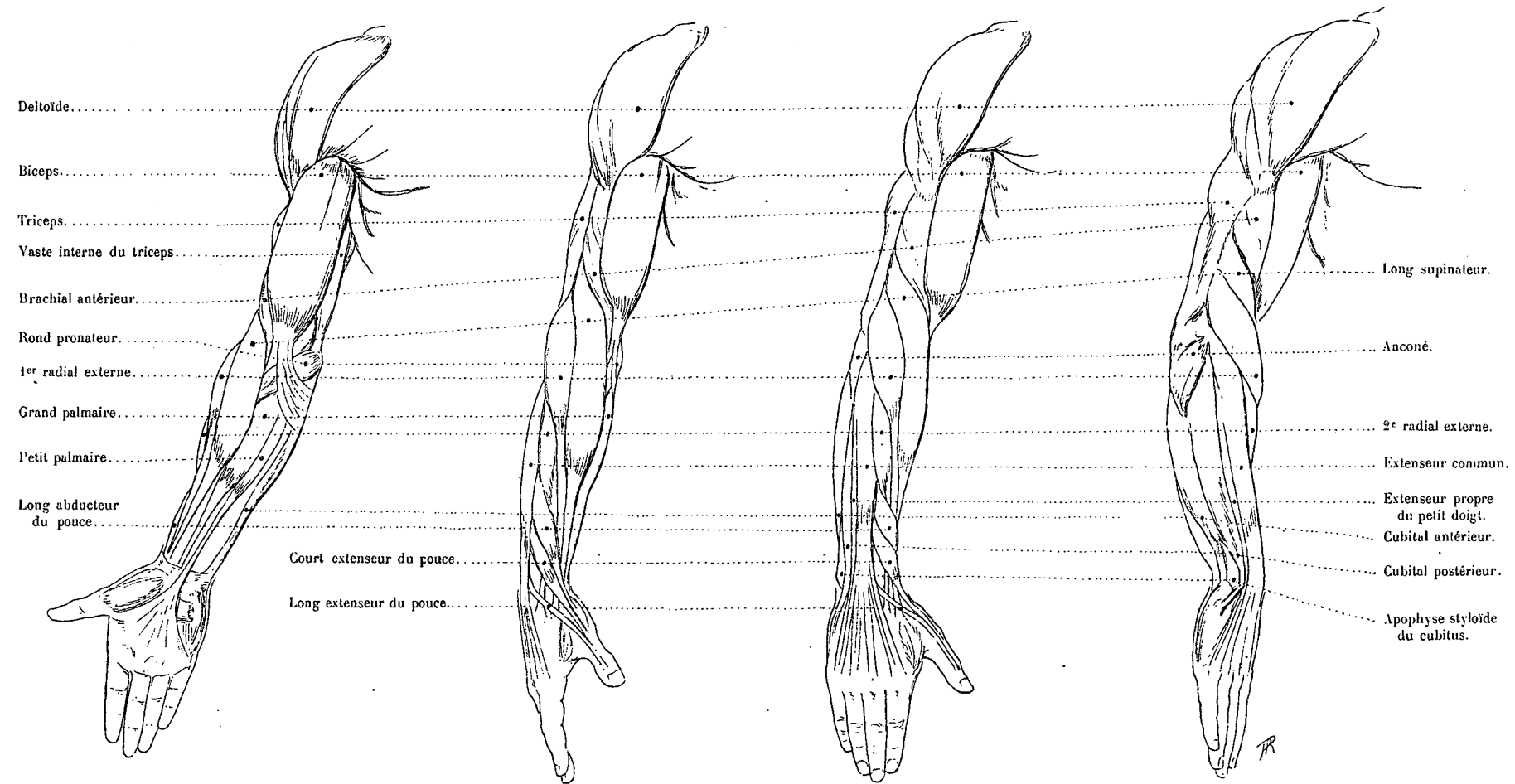


FIG. 1. — SUPINATION.

FIG. 2. — DEMI-PRONATION.

FIG. 3. — PRONATION.

FIG. 4. — PRONATION FORCÉE.



MOUVEMENTS DU MEMBRE SUPÉRIEUR (SUITE)

PLAN POSTÉRIEUR.

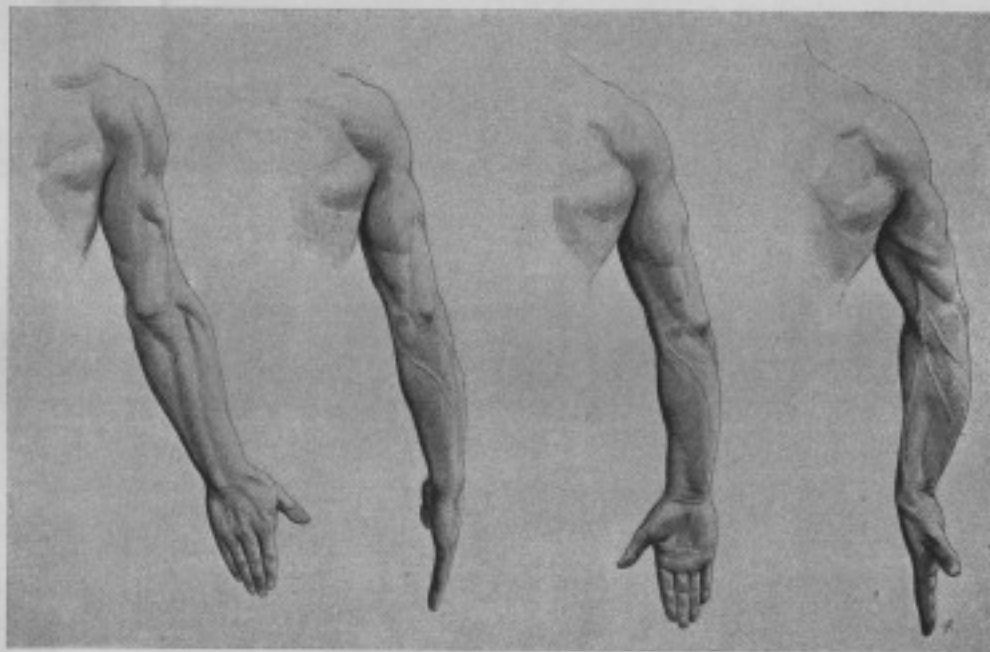


FIG. 1. — SEPARATION.

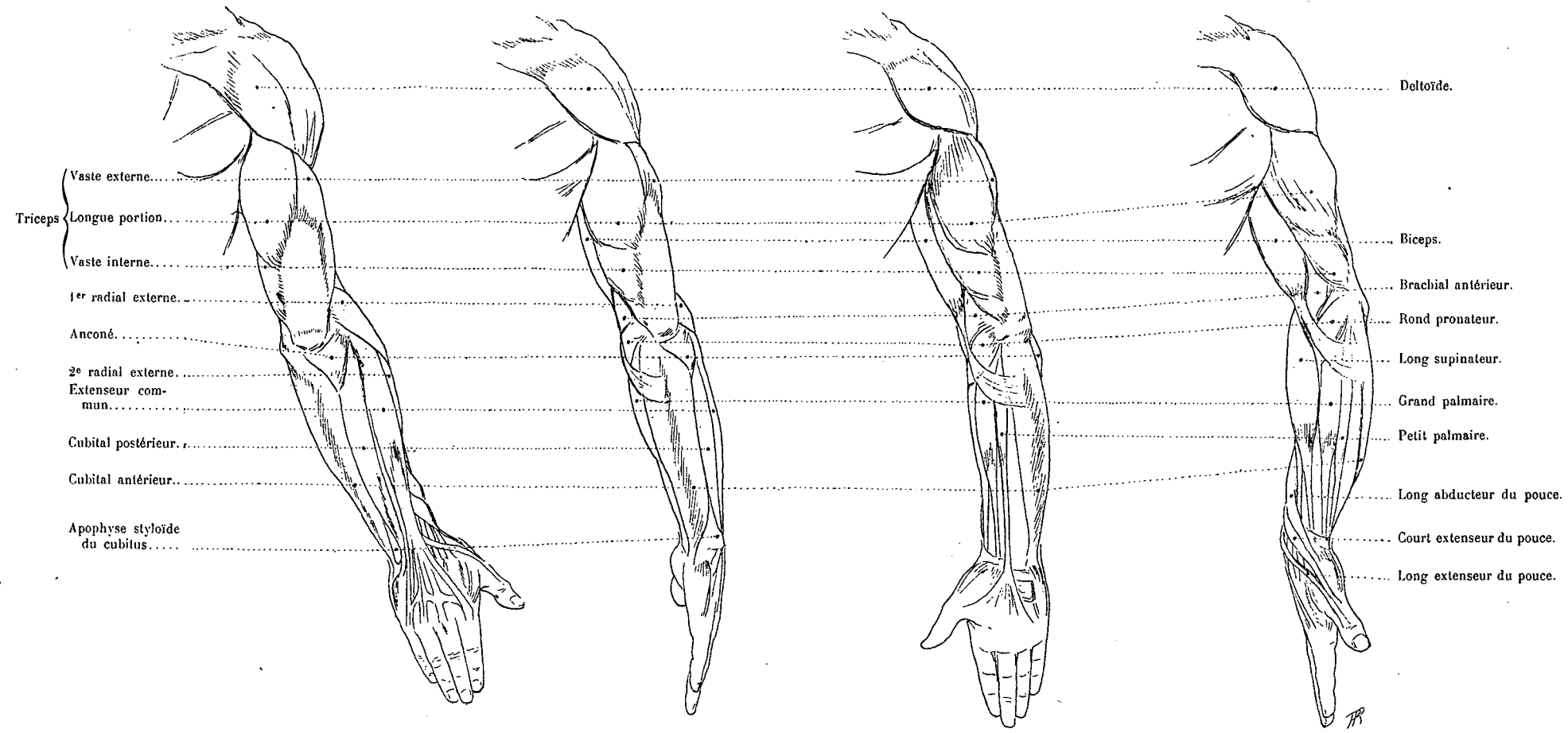
FIG. 2. — DÉRIVATION.

FIG. 3. — PRONATION.

FIG. 4. — PRONATION FORCÉE.

Dr Paul Boker del.

Pl. 102.



MOUVEMENTS DU MEMBRE SUPÉRIEUR (SUITE)

PLAN LATÉRAL EXTERNE.

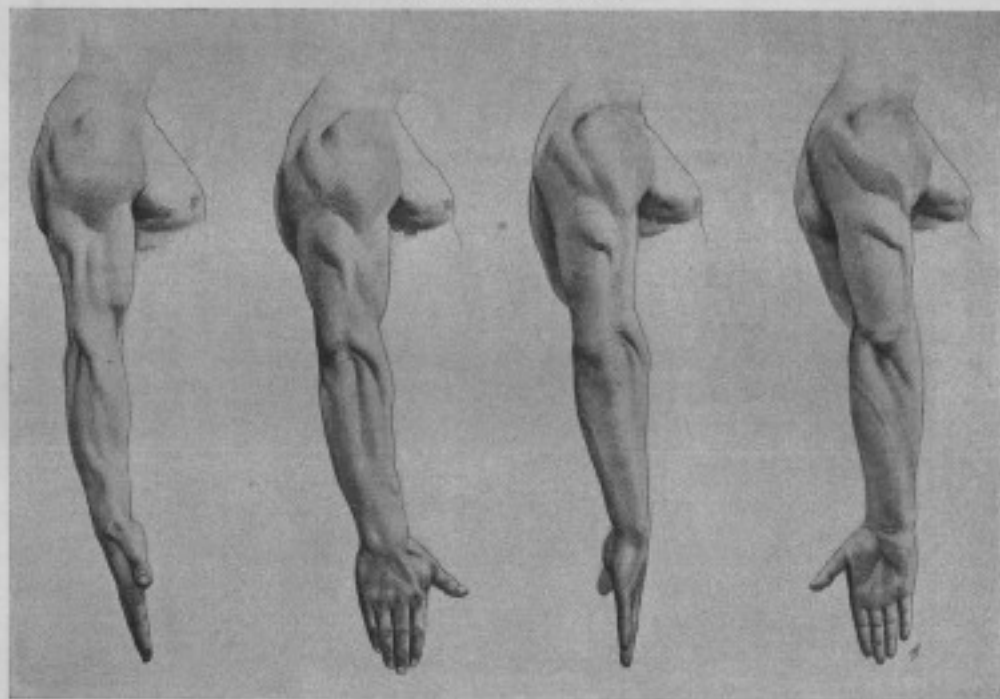


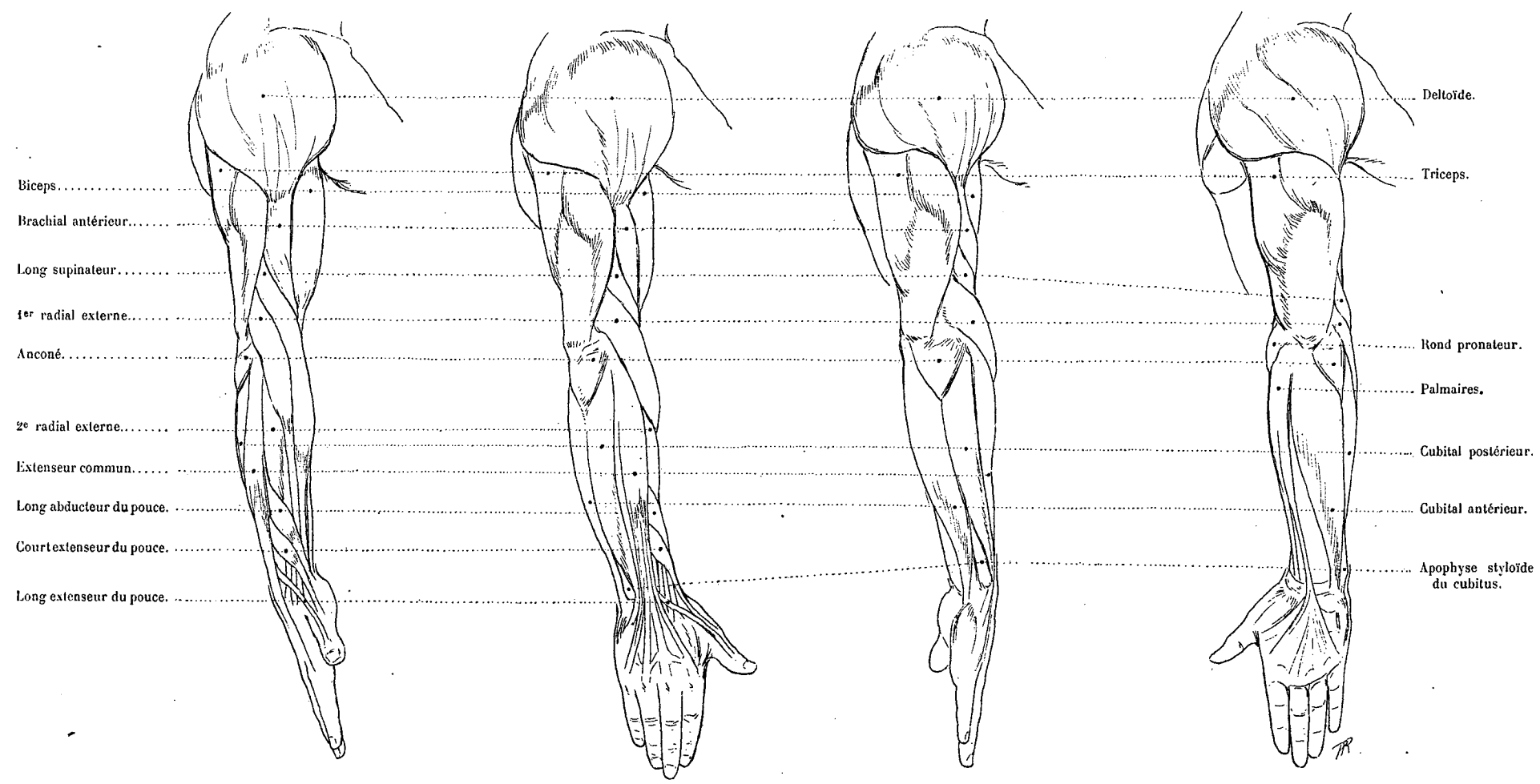
FIG. 1. — SUPINATION.

FIG. 2. — DEMI-SUPINATION.

FIG. 3. — PRONATION.

FIG. 4. — PRONATION FORCÉE.

Dr Paul Duber del.



MOUVEMENTS DU MEMBRE SUPÉRIEUR (SUITE)

DIVERS DEGRÉS DE FLEXION.

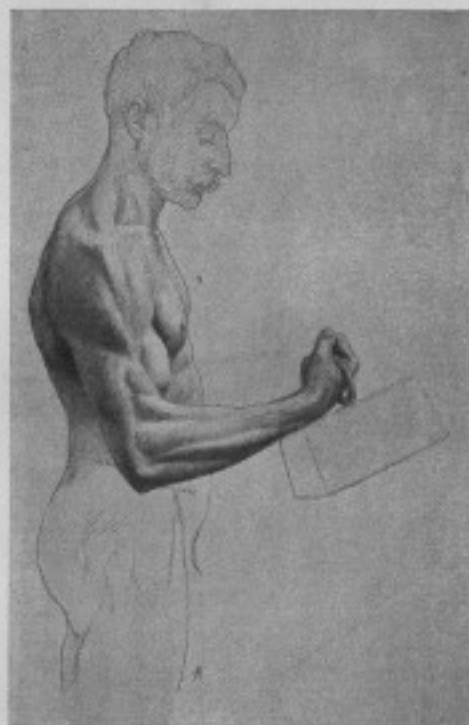

FIG. 1. — FLEXION A ANGLE DROIT.

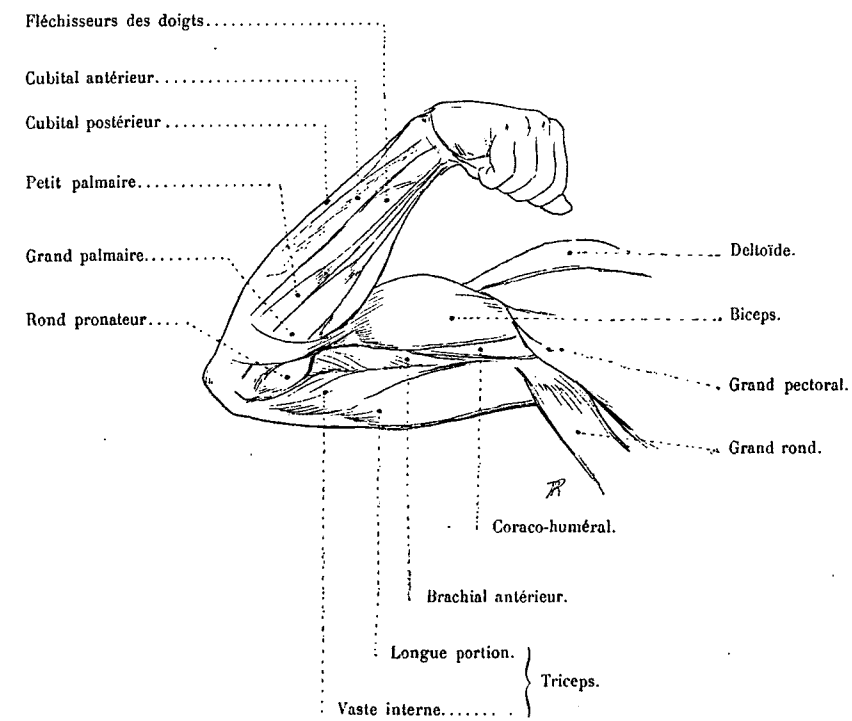
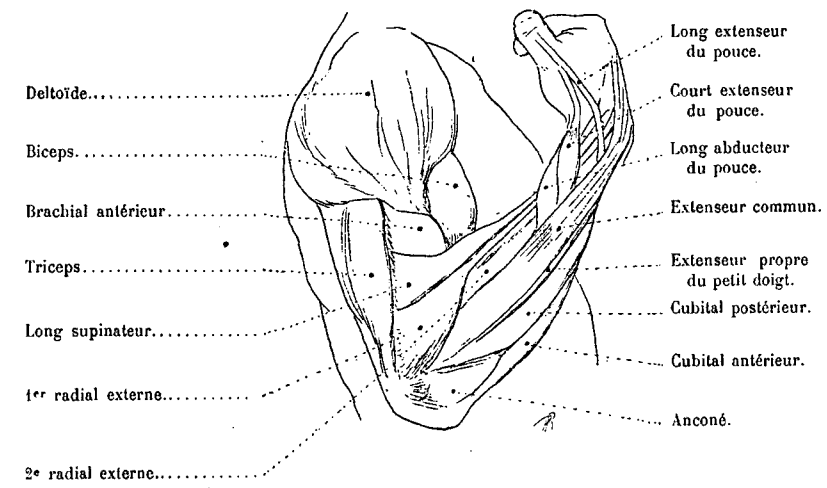
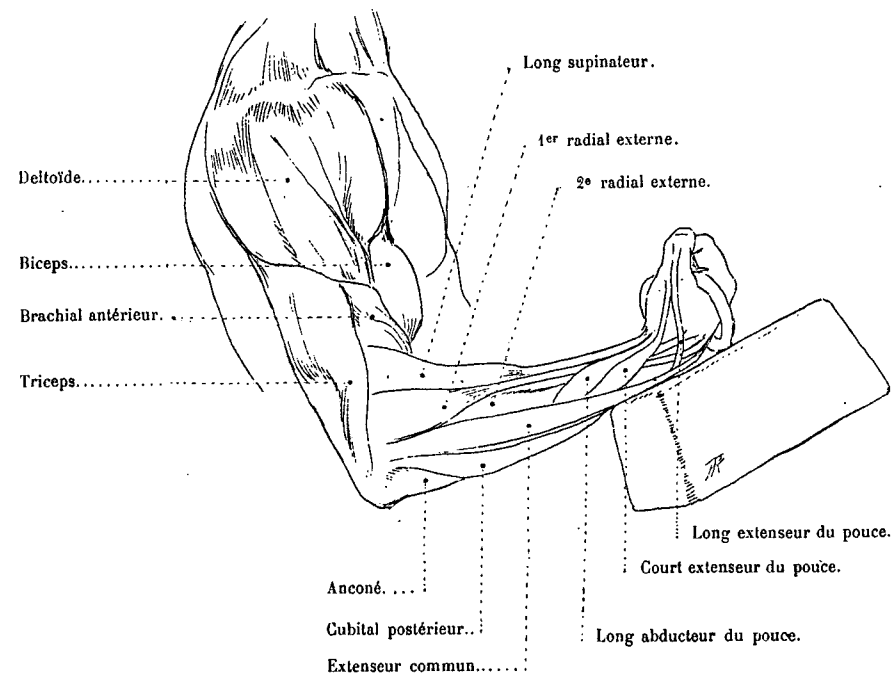
de Paul Boher del.

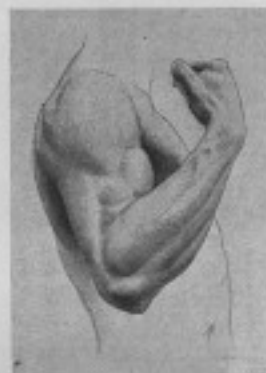

FIG. 2. — FLEXION A ANGLE AIGU.



FIG. 3. — FLEXION A ANGLE AIGU (Plein dos).



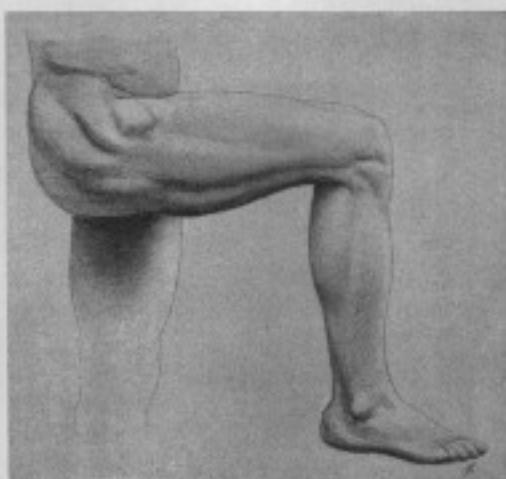


FIG. 1. — FLEXION A ANGLE DROIT (Plan externe).

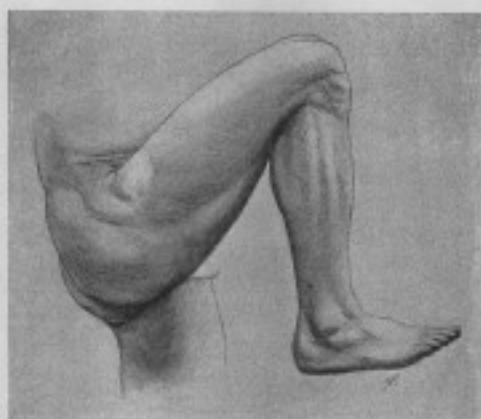
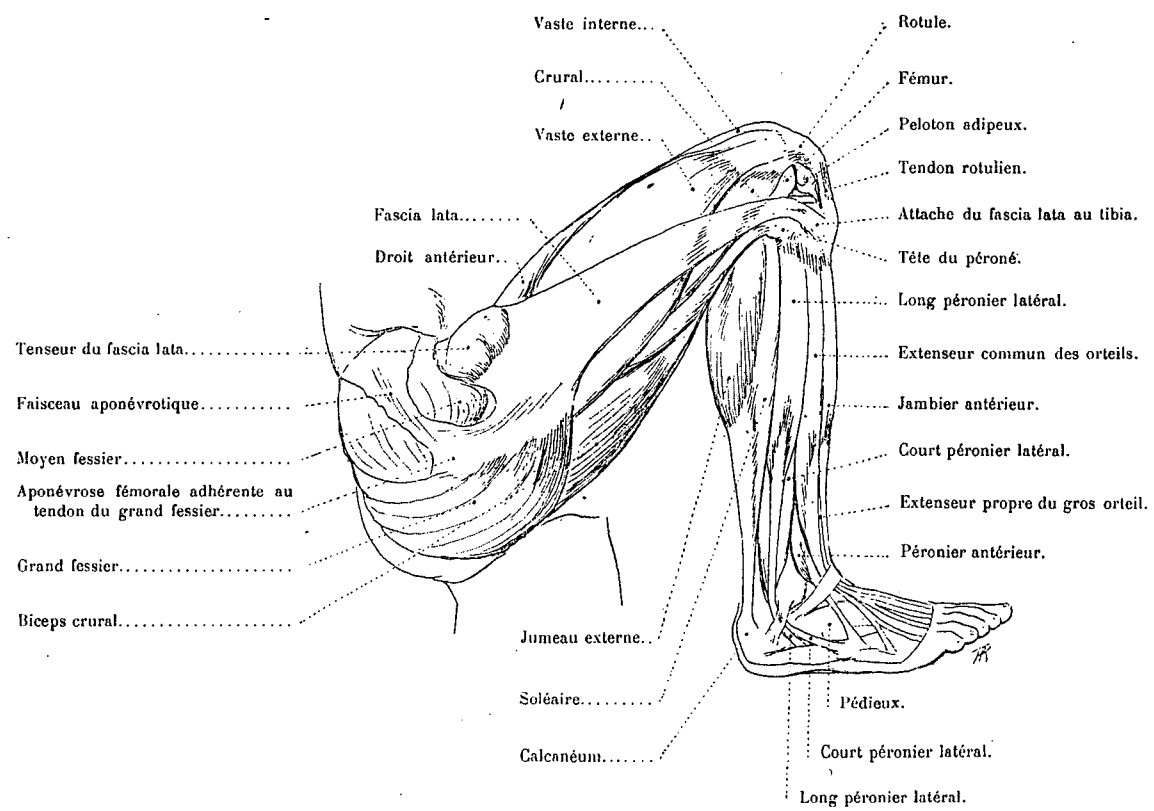
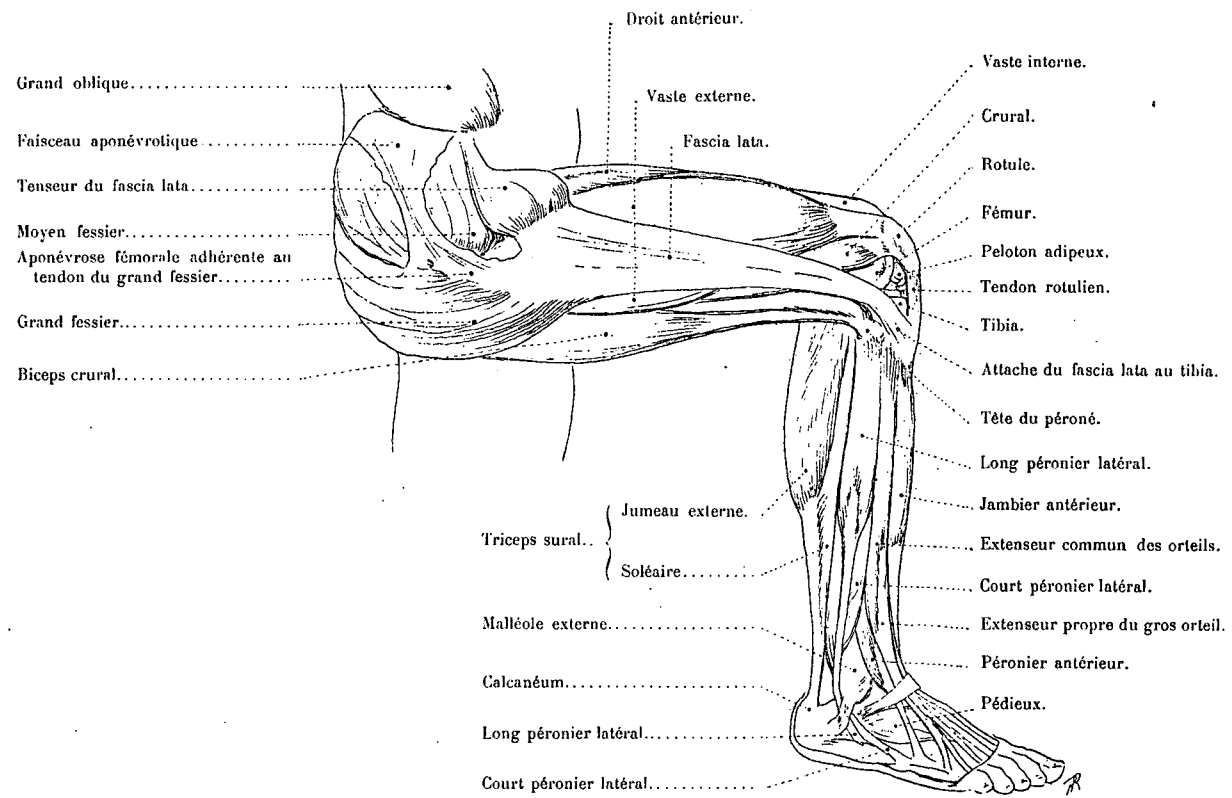


FIG. 2. — FLEXION A ANGLE AIGU (Plan externe).



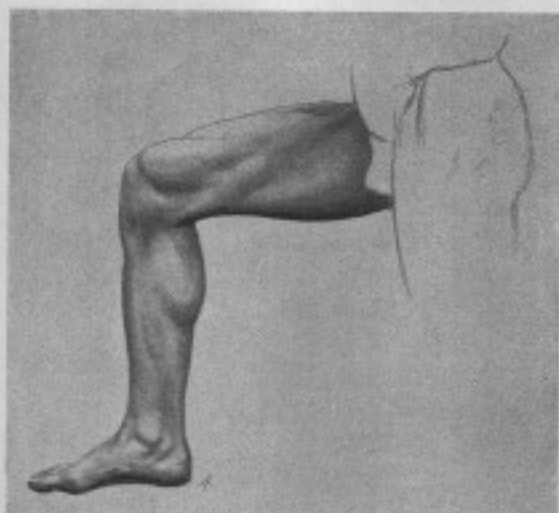


FIG. 1. — FLEXION A ANGLE DROIT (Plan interne).

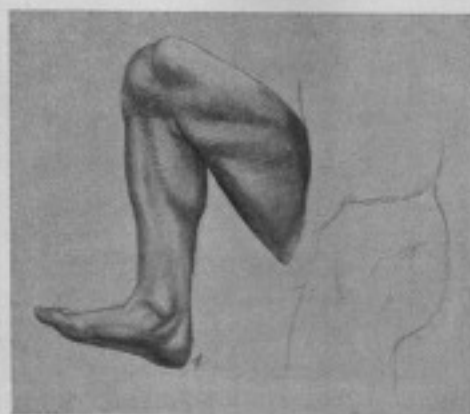
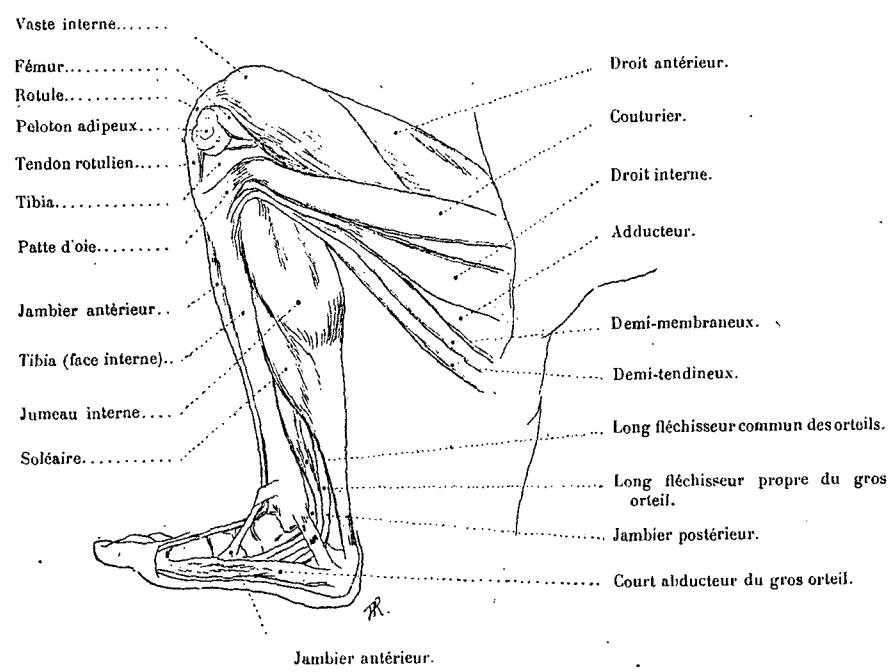
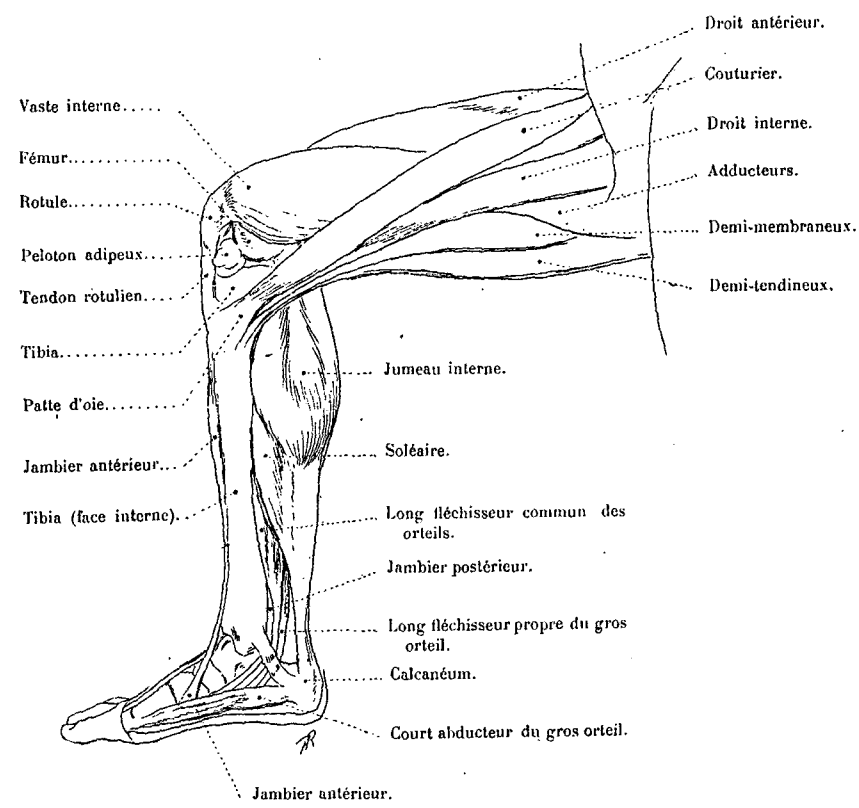


FIG. 2. — FLEXION A ANGLE OBTUS (Plan externe).




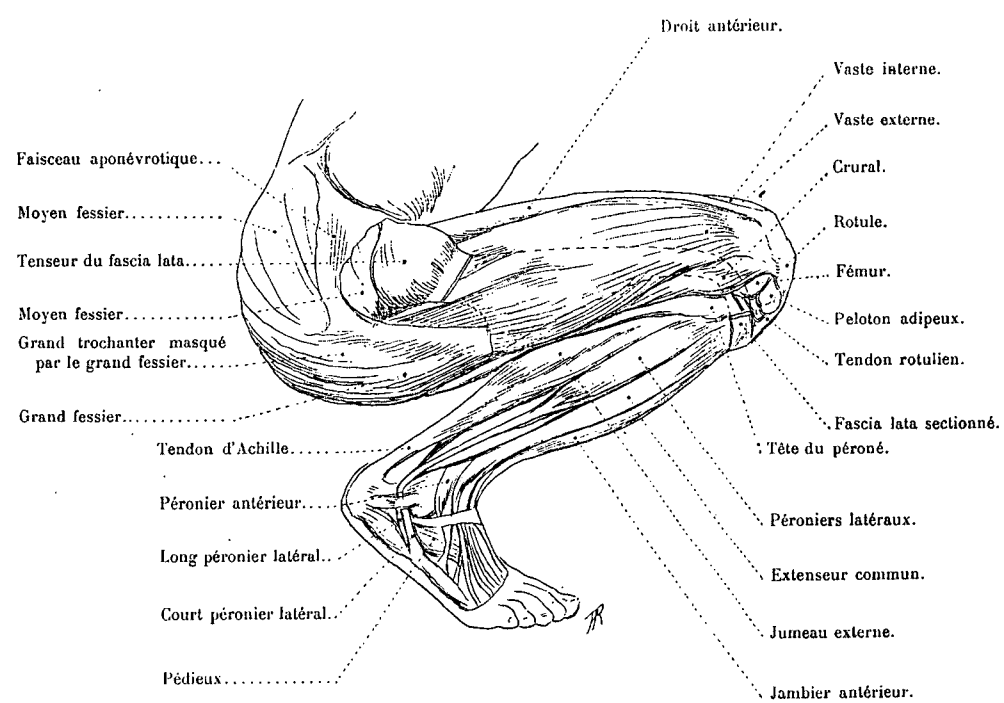
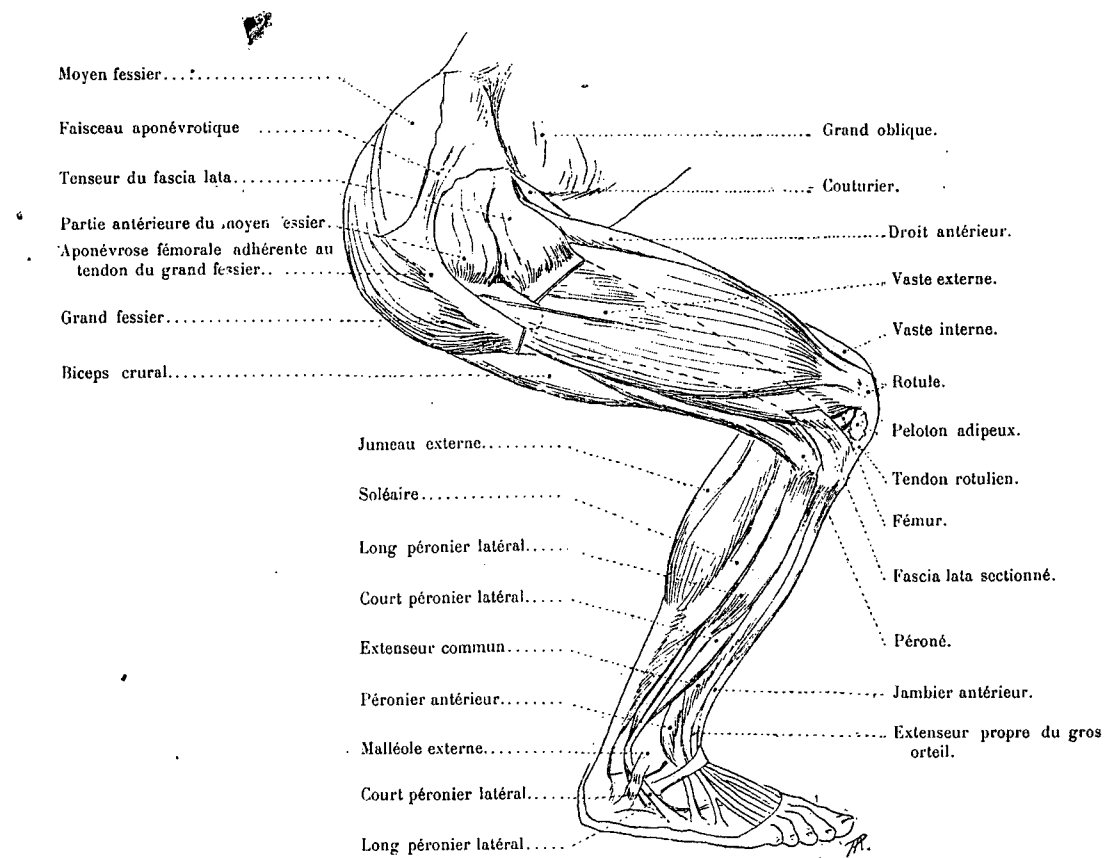
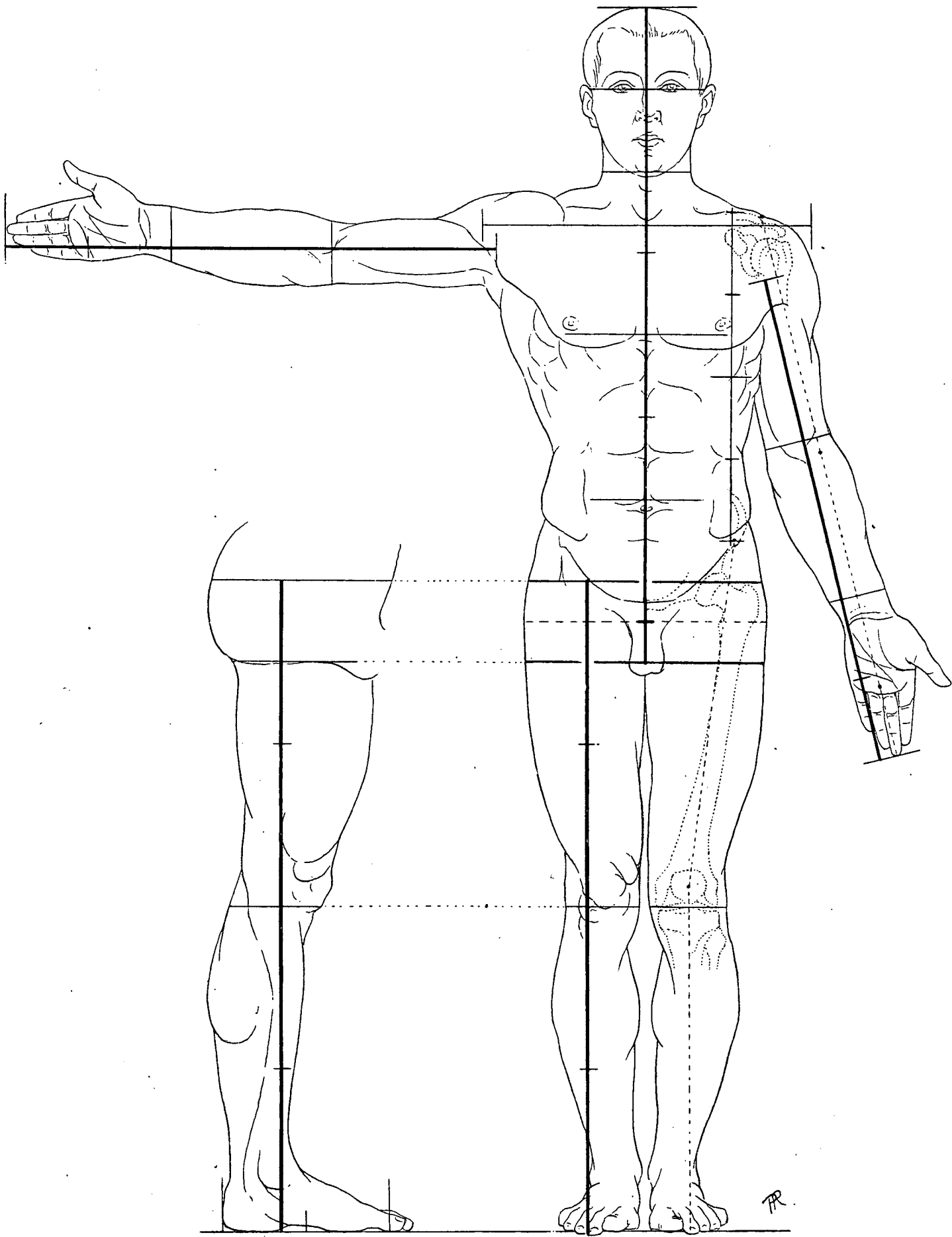


FIG. 1. — FLEXION À ANGLES DROIT, LES PIEDS PORTANT SUR LE SOL.

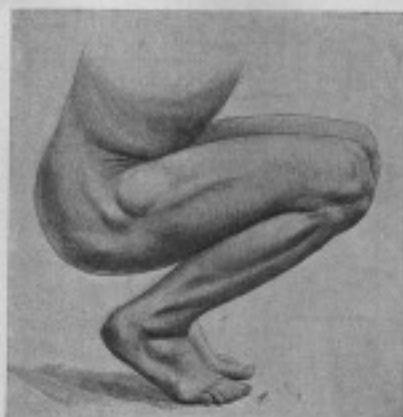

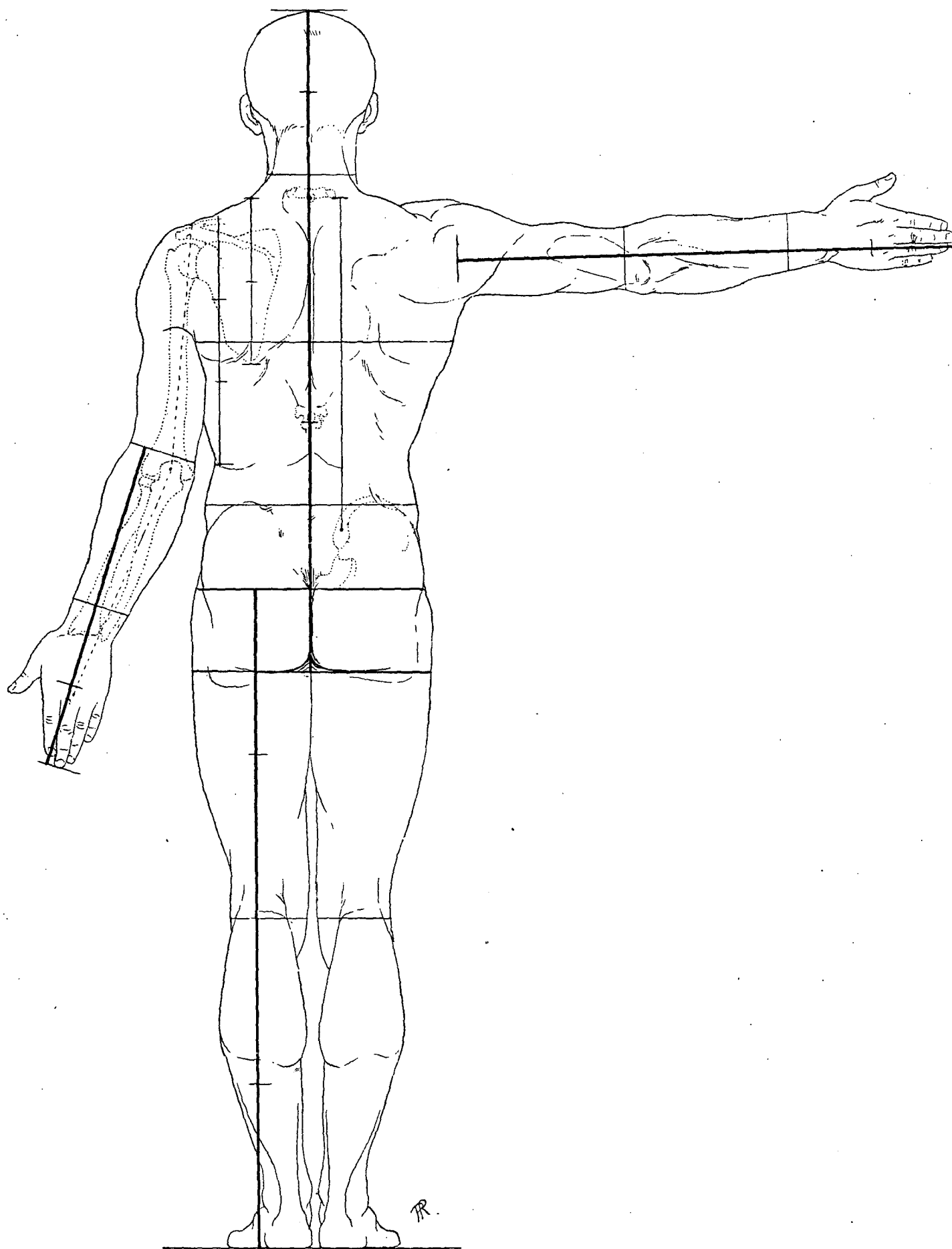
FIG. 2. — FLEXION À ANGLES AIGUS, LES PIEDS PORTANT SUR LE SOL.





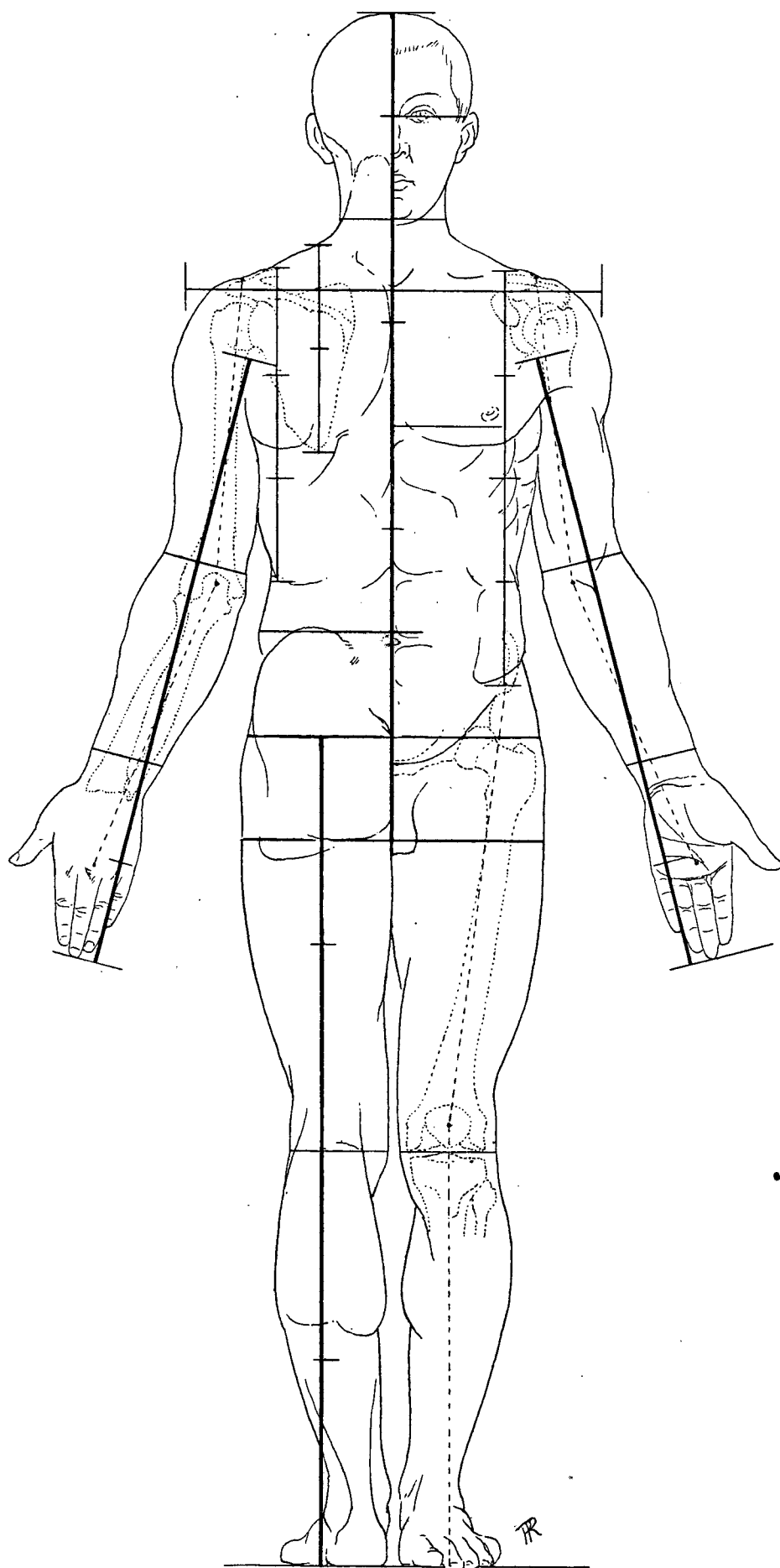
PLAN ANTÉRIEUR.

D^r Paul Richer del.



PLAN POSTÉRIEUR.

Dr Paul Richer del.



PLAN POSTÉRIEUR ET PLAN ANTÉRIEUR RÉUNIS.

Dr Paul Richer del.

PARIS

TYPOGRAPHIE DE E. PLON, NOURRIT ET C^{ie}

RUE GARANCIÈRE, 8
